

GUÍAS DE PRÁCTICA CLÍNICA DE LA SERV

# 1 | Tratamiento de la Degeneración Macular Asociada a la Edad (DMAE) Exudativa y Atrófica. Segunda revisión

GUÍAS DE PRÁCTICA CLÍNICA DE LA SERV

# 1 | Tratamiento de la Degeneración Macular Asociada a la Edad (DMAE) Exudativa y Atrófica. Segunda revisión Enero de 2014

## Coordinador

---

### José María Ruiz Moreno

Catedrático de Oftalmología de la Universidad de Castilla - La Mancha. Instituto Oftalmológico Alicante (VISSUM). Vicepresidente de la Sociedad Española de Retina y Vítreo (SERV). Red Temática de Investigación Cooperativa en Salud "Patología ocular del envejecimiento, calidad visual y calidad de vida" (RD/0034/0011).

### Patrocinado por:



Publicación de la Guía: Enero de 2009.

Primera revisión: Enero de 2012.  
Segunda revisión: Enero de 2014.

**Esta guía tiene una validez de tres años, debiendo ser sometida a revisión con posterioridad.**

**Próxima revisión: Enero de 2017.**

Este documento debe ser citado como "Tratamiento de la Degeneración Macular Asociada a la Edad (DMAE) Exudativa y Atrófica. Guías de Práctica Clínica de la SERV". Disponible en [www.serv.es](http://www.serv.es)

Copyright © 2012, Sociedad Española de Retina y Vítreo.

D.L.: C-68-2014

ISBN: 978-84-616-8254-6

Maquetación e impresión: CF Comunicación

## Grupo de trabajo

---

### Luis Arias Barquet

Profesor Asociado de la Universitat de Barcelona. Hospital Universitari de Bellvitge.

### Félix Armadá Maresca

Jefe de Sección del Servicio de Oftalmología. Hospital La Paz (Madrid).  
Coordinador del Servicio de Oftalmología. Sanatorio San Francisco de Asís (Madrid).

### Anna Boixadera Espax

Hospital Universitari Vall d'Hebron (Barcelona). Instituto de Cirugía Ocular Avanzada de Barcelona (ICOAB).

### Alfredo García Layana

Profesor Titular de Oftalmología. Clínica Universitaria y Universidad de Navarra. Red Temática de Investigación Cooperativa en Salud "Patología ocular del envejecimiento, calidad visual y calidad de vida" (RD/0034/0011).

### Francisco Gómez-Ulla de Irazzábal

Catedrático de Oftalmología de la Universidad de Santiago de Compostela. Hospital Provincial de Conxo (Santiago de Compostela). Instituto Tecnológico de Oftalmología (ITO). Presidente de la Fundación Retina Plus. Ex-presidente de la Sociedad Española de Retina y Vítreo (SERV).

### Jordi Monés Carrilla

Institut de la Màcula i de la Retina. Centro Médico Teknon (Barcelona).

### Antonio Piñero Bustamante

Catedrático de Oftalmología de la Universidad de Sevilla. Jefe de Servicio de Oftalmología del Hospital Universitario de Valme (Sevilla). Ex-presidente de la Sociedad Española de Retina y Vítreo (SERV).

### Marta Suárez de Figueroa

Directora Médica de VISSUM Madrid. Adjunto del Departamento de Retina y Vítreo del Hospital Ramón y Cajal (Madrid). Profesora Asociada de la Universidad de Alcalá de Henares. Presidente de la Sociedad Española de Retina y Vítreo (SERV).

# Índice de Contenidos



<b>Introducción</b>	4
<b>Lista de abreviaturas</b>	5
<b>Declaración de conflicto de interés de los participantes</b>	6
<b>Desarrollo de la Guía</b>	7
<b>Esquema de manejo de la DMAE</b>	10
<b>DMAE Atrófica</b>	
<b>Nuevas líneas de Investigación en DMAE Atrófica o Seca</b>	11
<b>DMAE Exudativa</b>	
<b>Nueva Clasificación clínica de la Degeneración macular asociada a la edad</b>	16
<b>Clasificación Tomográfica de la Degeneración Macular Asociada a la Edad</b>	17
<b>Esquema de tratamiento de la DMAE</b>	19
<b>Tratamientos de Combinación</b>	20
<b>Resultados de los últimos ensayos clínicos con Lucentis en DMAE</b>	23
<b>Régimen PRN de seguimiento y retratamiento en pacientes con DMAE tratados con ranibizumab intravítreo</b>	25
<b>Resultados del estudio CATT: influencia en el tratamiento de la DMAE exudativa</b>	28
<b>Resultados del estudio CATT a dos años: influencia en el tratamiento de la DMAE exudativa</b>	31
<b>Estudio IVAN</b>	35
<b>Tratamiento RAP y VCPI</b>	37
<b>Eylea®, VEGF TRAP-EYE, solución oftálmica de aflibercept</b>	39
<b>Tratamiento de la DMAE exudativa con Aflibercept. Estudios de fase III: VIEW 1 y VIEW 2 a 2 años.</b>	41
<b>Seguridad ocular y sistémica a largo plazo de la terapia intravítrea anti- VEGF</b>	42
<b>Nuevas líneas en DMAE exudativa</b>	44
<b>Algoritmos de manejo de la DMAE</b>	47
<b>Apéndice I</b>	49
<b>Bibliografía</b>	54





# Introducción



La elaboración de la presente **GUÍA DE TRATAMIENTO DE LA DMAE EXUDATIVA Y ATROFICA** ha sido un objetivo establecido por la Junta Directiva de la Sociedad Española de Retina y Vítreo (SERV), que en su reunión administrativa celebrada durante el XII Congreso de la Sociedad en la ciudad de Zaragoza el día 6 de marzo de 2008, decidió la elaboración de una serie de Guías de Tratamiento de enfermedades con prevalencia e importancia destacables en el ámbito de la patología de la retina y que, a juicio de la Junta Directiva, podían ser de utilidad a los socios.

La primera de ellas es la presente Guía, cuya realización se ha encargado a un grupo de socios de la SERV dedicados de una manera preferente en su tarea clínica habitual al tratamiento de la enfermedad. La coordinación del trabajo ha corrido a cargo del Secretario de la SERV.

La SERV ha patrocinado la ejecución material, permitiendo a los autores expresar su opinión libremente y siendo consensuado el contenido de esta Guía por todos los miembros del Grupo de trabajo en una reunión celebrada a tal fin durante la celebración del 84 Congreso de la Sociedad Española de Oftalmología en la ciudad de Sevilla el día 25 de septiembre de 2008.

Esta Guía está basada en los mejores datos científicos obtenidos e interpretados por el grupo de trabajo. En ocasiones, esos datos han sido obtenidos de ensayos clínicos, en otras ocasiones de publicaciones científicas de series de

pacientes y en otras, de la experiencia propia profesional.

El objetivo de esta Guía es proporcionar al oftalmólogo/retinólogo una ayuda para actuar en la práctica clínica sobre una base estándar, no la manera de actuar en cada caso particular. El seguimiento de esta Guía en el tratamiento de los pacientes con DMAE húmeda no garantiza el éxito terapéutico en todas las ocasiones. Es necesario un estudio pormenorizado en cada caso, que será realizado por el profesional para tomar la mejor decisión y, en relación a la respuesta obtenida, continuar en una u otra línea.

Dado que la innovación en la práctica médica es algo consustancial a la misma, el Grupo de trabajo considera que, dada la evolución que el tratamiento de esta patología está experimentando y los estudios que en este momento se están llevando a cabo, las recomendaciones que se realizan deberán revisarse en el plazo de tres años, periodo que se estima sea el de la validez de esta Guía.

Para ampliar información sobre esta Guía puede consultarse la Monografía "Tratamiento de la Degeneración Macular Asociada a la Edad (DMAE) Exudativa", elaborada por el mismo grupo de trabajo y publicada por la Sociedad Española de Retina y Vítreo conjuntamente con la presente Guía.

En Enero de 2012 se realiza la primera revisión y publicación de la Guía incluyendo en ella las innovaciones que se han producido en el manejo de la DMAE.



## Lista de abreviaturas

- AA:** Acontecimientos adversos
- ACV:** Accidentes cerebrovasculares
- AGF:** Angiografía fluoresceínica
- AREDS:** *Age-related Eye Diseases Study*
- AV:** Agudeza visual
- AVI:** Angiografía con verde de indocianina
- BMC:** Biomicroscopía
- CEP:** Hapteno carboxietilpirrol
- CFH:** Factor H del complemento
- CNTF:** Factor neurotrófico ciliar
- DEP:** Dependimiento de EPR
- DHA:** Ácido docosahexaenoico
- DMAE:** Degeneración macular asociada a la edad
- EMEA:** Agencia Europea del Medicamento
- EPR:** Epitelio pigmentario de la retina
- ETDRS:** Estudio para el tratamiento precoz de la retinopatía diabética
- PIGF:** Factor de crecimiento placentario
- FDA:** *Food and Drug Administration*
- GCR:** Grosor central retiniano
- IAM:** Infarto agudo de miocardio
- IIV:** Inyección intravítrea
- IVTA:** Acetato de triamcinolona intravítreo
- MNVR:** Membrana neovascular subretiniana
- MPS:** *Macular Photocoagulation Study*
- NVC:** Neovascularización coroidea
- OCT:** Tomografía de coherencia óptica
- PDGF:** Factor de crecimiento derivado de plaquetas
- PIO:** Presión intraocular
- PRN:** *Pro re nata*
- RAP:** Proliferación angiomasosa retiniana
- TFD:** Terapia fotodinámica
- VCPI:** Vasculopatía coroidea polipoidal idiopática
- VEGF:** Factor de crecimiento del endotelio vascular



## **Declaración de conflicto de interés de los participantes**

Los autores responsables de esta Guía de tratamiento de la DMAE húmeda declaran no tener ningún interés comercial, ni económico en ninguno de los productos mencionados en el texto.

Ninguno de los autores mantiene dependencia, ni relación económica con las empresas farmacéuticas implicadas en la fabricación y/o comercialización de los productos farmacológicos mencionados.

*Los autores*

# Desarrollo de la Guía



## Definición de objetivos

El objetivo de la Guía de tratamiento de la DMAE húmeda es ofrecer una herramienta de referencia a los oftalmólogos/retinólogos para facilitarles el manejo de los pacientes afectados de esta enfermedad en su práctica clínica diaria, basada en los conocimientos científicos actuales.

Tanto por parte de los profesionales como de los autores, existe un objetivo final de mejorar la calidad de vida de nuestros pacientes con esta enfermedad a través de una mejora en el diagnóstico, el tratamiento y la rehabilitación, que permita obtener la mejor agudeza visual posible.

Los autores han ofrecido un consenso en relación a las perspectivas actuales respecto de los beneficios y riesgos de las estrategias de tratamiento que existen en la actualidad.

## Escenarios clínicos a los que se refiere la Guía

La enfermedad objeto de esta guía es la Degeneración Macular Asociada a la Edad (DMAE) tipo exudativa y atrófica. La población de aplicación son pacientes con 50 o más años de edad.


## Métodos

Se ha realizado una búsqueda de las publicaciones científicas en relación con el objeto de esta Guía, de forma que las recomendaciones terapéuticas estén basadas en conocimientos científicos. La información científica empleada ha sido de diferentes niveles de evidencia. La evidencia más alta es la basada y proporcionada por ensayos clínicos controlados, aleatorizados, multicéntricos, o bien por un estudio de metaanálisis de ensayos clínicos con estas características. El segundo nivel estaría constituido por ensayos clínicos controlados sin aleatorización. En este grupo también podemos incluir las publicaciones de análisis de casos y controles con un diseño adecuado. El nivel de evidencia menor lo ofrecen los estudios descriptivos, presentación de casos clínicos y las opiniones de expertos plasmadas en la literatura científica.

Los niveles de Evidencia y fuerza de la recomendación están basados en la **Clasificación de los niveles de evidencia y fuerza de las recomendaciones** del *Centre of Evidence Based Medicine de Oxford*:







## NIVELES DE EVIDENCIA

<b>Grado I</b>	Evidencia obtenida a partir de al menos un ensayo clínico randomizado y controlado bien diseñado
<b>Grado II - 1</b>	Evidencia obtenida a partir de ensayos clínicos no randomizados y bien diseñados
<b>Grado II - 2</b>	Evidencia obtenida a partir de estudios de cohortes (2a: prospectivo y 2b: retrospectivo).
<b>Grado II - 3</b>	Evidencia obtenida a partir de múltiples series comparadas en el tiempo, con o sin grupo control. Incluye resultados "dramáticos" producidos por experimentos no controlados (p. Ej. Penicilina en los años 40).
<b>Grado III</b>	Opiniones basadas en experiencias clínicas, estudios descriptivos o informes de comités de expertos o informes de comités de expertos.

En la siguiente tabla se muestra cual es la relación entre la calidad de la evidencia y la fuerza de la recomendación de una determinada práctica o intervención según el *U.S. Preventive Task Force*

<b>Fuerza de la recomendación</b>	<b>Nivel de la evidencia</b>
A: Existe adecuada evidencia científica para adoptar una práctica.	I, II- 1
B: Existe cierta evidencia para recomendar la práctica.	II- 1, II- 2
C: Hay insuficiente evidencia para recomendar o no recomendar la práctica.	III
D: Existe cierta evidencia para no recomendar la práctica.	II- 1, II- 2
E: Existe adecuada evidencia científica para no adoptar la práctica.	I, II- 1

## **Métodos de consenso utilizados para la formulación de recomendaciones**

---

La reunión del Grupo de trabajo permitió obtener un consenso por parte de todos los participantes en las recomendaciones realizadas y contenidas en esta Guía.

## **Validación de la Guía**

---

Esta Guía ha sido validada por la Sociedad Española de Retina y Vítreo.

## **Validación por agentes externos**

---

La validación de esta guía ha sido realizada por los siguientes revisores:

- Alfaro, Virgil (Estados Unidos)
- Saravia, Mario (Argentina)
- Corcóstegui Guraya, Borja (España)
- Piñero Bustamante, Antonio (España)





## Esquema de manejo de la DMAE Atrófica

### Sintomatología

- Pérdida progresiva de agudeza visual
- Dificultad para la lectura
- Metamorfopsia

### Clínica

Hallazgos en fondo de ojo:

- Drusas duras: lesiones retinianas profundas de color amarillento y bien delimitadas. Representan la fase más precoz de la DMAE atrófica.
- Drusas blandas: lesiones retinianas de color amarillento con bordes menos definidos que las drusas duras y mayores en tamaño que éstas.
- Desprendimiento drusenoidal del EPR. No es más que la coalescencia de drusas blandas, que en ocasiones simula la forma de un desprendimiento del EPR.
- Acúmulos de pigmento: indican más severidad de las lesiones y se observan con frecuencia adyacentes a las drusas blandas.
- Drusas calcificadas: drusas blandas en fase de reabsorción por degeneración parcial de las células del EPR localizadas sobre ellas.

- Atrofia del EPR: fase final de esta forma de la enfermedad a la que se llega por degeneración de las células de EPR sobre las drusas.

### Pruebas especiales

El diagnóstico de DMAE atrófica se realiza en base a la exploración biomicroscópica de la retina. La identificación de cualquiera de los signos descritos en el apartado anterior es suficiente para establecer el diagnóstico.

Sólo en aquellos casos con desprendimientos drusenoides del ERP, es aconsejable descartar la presencia de una membrana neovascular coroidea. A tal efecto serían útiles tanto la angiografía con fluoresceína (AGF) como el estudio con tomografía de coherencia óptica (OCT). Incluso, algunos autores aconsejan realizar una angiografía con verde de indocianina (AVI) en estos casos para descartar una membrana neovascular coroidea oculta.

El empleo de la Autofluorescencia permite delimitar con mayor nitidez los límites de lesión del EPR y en ocasiones poder predecir si existe tendencia a la progresión de la lesión atrófica. Es una prueba diagnóstica que cada día va adquiriendo mayor importancia en el estudio de esta enfermedad.



## Diagnóstico diferencial

Debe establecerse con enfermedades que cursen con drusas o con aquellas que producen atrofas del complejo EPR-coriocapilar. Entre ellas cabe destacarse distrofias como las drusas autosómicas dominantes o la atrofia areolar central.

## Tratamiento

En las fases más precoces de la enfermedad no es necesario hacer ningún tratamiento específico, aunque se aconseja una dieta rica en zeaxantina y luteína, presentes en general en frutas y verduras, pero a mayor concentración en las espinacas, el brécol, los berros, el maíz, la naranja y la yema de huevo. Los suplementos de zeaxantina y luteína, parecen aumentar la concentración de éstos pigmentos en la mácula haciéndola más resistente a los radicales libres. Otra de las recomendaciones dietéticas son el pescado azul y los frutos secos (nueces), debido a su alto contenido en ácidos grasos poli-insaturados de cadena larga de la familia del Omega 3. De ellos, es el ácido docosahexaenoico (DHA) el que parece más directamente implicado en la prevención de las lesiones retinianas inducidas por la edad.

Cuando el estudio de fondo revela la presencia de drusas blandas grandes ( $\leq 125$  micras = grosor de una vena en el borde del nervio óptico) y alteraciones pigmentarias, el riesgo de progresión hacia fases avanzadas de la DMAE es alto. Por ello, se aconseja tratamiento con vitaminas antioxidantes (Vitamina E, C y betacarotenos) y suplementos minerales (zinc). No obstante, ninguno de los fármacos aprobados en nuestro país contiene dosis tan altas como la utilizadas en los ensayos clínicos en los que se

ha demostrado que, si bien no previenen la enfermedad, éstas sustancias pueden disminuir la velocidad de la progresión hacia las formas avanzadas y la pérdida visual (AREDS). Tal vez la respuesta a los suplementos del estudio AREDS no sean uniformes en todos los pacientes y guarden relación con el genotipo CFH (Factor H del complemento).

Estos suplementos vitamínicos también están indicados en pacientes que ya presentan una DMAE avanzada en un ojo, tanto exudativa como atrófica, independientemente del tamaño de las drusas del ojo menos afecto, porque el riesgo de progresión es alto.

Es importante destacar que las dosis altas de vitaminas antioxidantes y minerales no están exentas de riesgo. Por ejemplo, no deben administrarse complejos vitamínicos con betacarotenos (provitamina A) en pacientes fumadores o exfumadores de menos de 8 años de cese del consumo, ya que aumenta el riesgo de cáncer de pulmón. La vitamina E aumenta el riesgo de fallo cardíaco en pacientes con enfermedades vasculares, y el zinc puede producir enteropatía.

## Nuevas líneas de Investigación en DMAE Atrófica o Seca

### Actualización 2012

#### *Ana Boixadera Espax.*

Recientemente la luteína, zeaxantina, vitaminas B, y ácidos grasos omega 3 han demostrado disminuir la progresión, mientras que la vitamina E y los  $\beta$ -carotenos aumentan el riesgo de DMAE<sup>1</sup>. El estudio AREDS 2 está en curso y evalúa los efectos de los aminoácidos omega-3, carotenoides, y la fórmula original del AREDS. (Nivel de evidencia I/Grado de Recomendación A).



## 1 | Tratamiento de la Degeneración Macular Asociada a la Edad (DMAE) Exudativa y Atrófica.

La DMAE se considera un proceso multifactorial causado por el daño oxidativo, genéticamente regulado-que da lugar a envejecimiento ocular- en el que también contribuyen la luz que afecta directamente la mácula y los productos de desecho derivados de la función visual. También existe un componente inflamatorio mediado por el complemento que estimula la respuesta inmune que aumenta el daño local, iniciándose un círculo vicioso que conduce a la pérdida de células del EPR y fotorreceptores. Se suman factores ambientales, el más importante de los cuáles es el tabaco (también el alto índice de masa corporal) y factores no modificables como la edad y la raza blanca. Recientemente se ha publicado un modelo de progresión de DMAE a 12 años de seguimiento incluyendo factores genéticos y ambientales<sup>2</sup> (Nivel de evidencia II-1/Grado de Recomendación B)

### Inhibición de la vía del Complemento

La activación del sistema del complemento es un proceso inflamatorio. El principal factor que regula a la baja este sistema es el factor H (CFH). Una activación inadecuada o excesiva del mismo, puede tener consecuencias destructivas. Se han publicado varios estudios que relacionan la activación del complemento con la formación de las drusas y la etiopatogenia de la DMAE<sup>3,4</sup>. (Nivel de evidencia III/Grado de Recomendación C). Uno de los estudios<sup>5</sup> describió la existencia de haplotipos del CFH que conferían riesgo y otros que eran protectores frente al desarrollo de DMAE. Posteriormente se han descubierto polimorfismos en los genes ARMS2/HTRA1, C3, C2 y CFB vía del complemento también implicados en el

riesgo de desarrollo de la enfermedad<sup>6,7</sup>. (Nivel de evidencia II-2/Grado de Recomendación B). La combinación de estos marcadores genéticos con historia de tabaquismo, puede identificar un grupo de pacientes con un riesgo de DMAE superior al 65% a lo largo de su vida<sup>8</sup>.

Mediante un modelo animal se ha asociado la activación del complemento con el daño oxidativo<sup>9</sup>. Un derivado proteico, el hapteno carboxietilpirrol (CEP), fragmento oxidativo del DHA que se encuentra en las drusas, está incrementado en la sangre y en el ojo de los pacientes con DMAE y éstos también tienen mayor cantidad de anticuerpos anti-CEP. Hollyfield<sup>9</sup> inmunizó una cepa de ratones con CEP agregado a seroalbúmina y estos ratones desarrollaron anticuerpos anti-CEP, fijaron factor C3 del complemento en la membrana de Bruch, acumularon drusas bajo el EPR durante el proceso de envejecimiento y desarrollaron lesiones en el EPR.

Están en estudio fármacos que actúan a nivel de las anomalías del complemento, pero se desconoce si la activación del complemento a nivel ocular es aguda o si es una alteración a lo largo de toda la vida y por este motivo podría no tener efecto sobre la evolución de la enfermedad. Entre ellas se están estudiando las moléculas:

POT4 (Potentia Pharmaceuticals, Louisville, KY), es un fármaco seguro pero falta demostrar su eficacia, el Eculizumab (Soliris, Alexion Pharmaceuticals) se administra vía endovenosa por tanto si resultara eficaz no sería viable utilizarlo pero demostraría la importancia de la inhibición del complemento, el ARC 1905 (Ophthotec, Princeton, NJ) intravítreo y el FCFD4514 (Genentech/Roche) intravítreo en estudio Fase I. Todos



estos tratamientos no tienen nivel de evidencia ni grado de recomendación por tratarse de ensayos clínicos en Fase I-II.

### Densidad del Pigmento Macular

Los pigmentos maculares están compuestos por dos carotenoides de la dieta, la luteína y la zeaxantina presentes en la capa de fibras nerviosas del nervio óptico y en la capa de células ganglionares de la retina, y se piensa que actúan de filtro de la luz azul solar y como antioxidante. En el estudio LISA, randomizado y controlado con placebo se mostró que la luteína aumenta la densidad óptica del pigmento macular y resulta en una mejoría de la función macular.<sup>10</sup> Un estudio del año 2009 mostró que el implante de lentes intraoculares con filtro para la luz azul aumenta la densidad óptica y del pigmento macular, pero no se demostró que disminuyera el riesgo de DMAE.<sup>11</sup> ( Nivel de evidencia II-2, grado de recomendación B)

### Nivel de Vitamina D en sangre

Recientemente el CAREDS group ha descrito la posible relación entre altos niveles en sangre de 25- hidroxivitamina D y menor riesgo de DMAE en mujeres de edad inferior a 75 años<sup>12</sup>. ( Nivel de evidencia II-2A, grado de recomendación B)

### Papel de la Vitamina B y Ácido Fólico

Un ensayo clínico con vitaminas B6, B12 y ácido fólico para disminuir la homocisteína en sangre con la intención de disminuir el riesgo cardiovascular, mostró cierto efecto beneficioso en la DMAE. Se realizó en 5000 mujeres

hallándose una muy baja incidencia de DMAE.

### Disminución del flujo Coroideo en DMAE

La irrigación de la retina depende en parte de la coroides y dado que la demanda metabólica de la retina es alta, la atrofia coroidea puede causar isquemia secundaria en la retina. Actualmente, mediante el uso de OCT espectral<sup>13</sup> es posible medir el grosor de la coroides. Spaide ha descrito en base a las mediciones de la coroides, una nueva entidad llamada "atrofia coroidea asociada a la edad" que se diagnostica si el grosor de la coroides es inferior a 159 micras.<sup>14</sup> Se postula que esta entidad podría tener relación con la Atrofia Geográfica.

Se han evaluado tratamientos que tienen la intención de mejorar el flujo coroideo:

1. Trimatazidina oral (Vastarel MR) se considera citoprotector en caso de isquemia y se utiliza para el angor. Hay un ensayo clínico fase I que tiene la intención de retrasar el paso de DMAE seca a húmeda.
2. MC-1101 (Macuclear, Inc): fármaco antihipertensivo, que se está probando en gotas en ensayo fase I por sus posibles efectos en la mejoría del flujo coroideo y disminución del paso de DMAE seca a húmeda.
3. Rheoféresis: método de plasmaféresis para eliminar proteínas de alto peso molecular y mejorar la microcirculación coroidea y retiniana (existe un estudio en curso coordinado por S Binder que añade suplementos con luteína a la rheoféresis).

Nivel de evidencia III, grado de recomendación C.



### Atrofia Geográfica

Los antioxidantes recomendados por el estudio AREDS no disminuyen el riesgo de atrofia geográfica. Existe un estudio fase II que ha evaluado al seguridad de las gotas lipofílicas de OT-551 (Otera Pharmaceuticals, Exton PA) en pacientes con atrofia geográfica bilateral, de forma que un ojo se trata con el fármaco y otro con el placebo. El estudio fase II mostró buena tolerancia y posible eficacia en la estabilización de la atrofia geográfica pero sin evidencia de mejoría funcional en la dosis y vehículo evaluados.<sup>15</sup> La Rapamicina (Sirolimus) es un macrólido fungicida con propiedades inmunosupresoras, antiinflamatorias y anti-VEGF. Actualmente se está realizando un estudio patrocinado por el NEI en pacientes con atrofia geográfica bilateral. En uno de los ojos se realiza una inyección subcutánea cada 2 meses y el ojo contralateral sirve de control. Todos estos tratamientos no tienen nivel de evidencia ni grado de recomendación por tratarse de ensayos clínicos en Fase I-II.

### Inmunomodulación

Copaxone (Teva Pharmaceuticals, Kfar Saba, Israel), aprobado por la FDA para la esclerosis múltiple. Se han visto similitudes entre la formación de drusas y la

enfermedad de Alzheimer, ya que en ambas existen depósitos de amiloide y microglía activada, que es citotóxica. La microglía se puede modular para que retire las drusas sin dar citotoxicidad. En un estudio se ha utilizado el OCT y se ha observado la disminución en el número de ciertos tipos de drusas.<sup>16</sup> RN6G (Pfizer, New York, NY) es un anticuerpo anti amiloide b. Está en curso un estudio Fase I y II en pacientes con DMAE seca inicial y avanzada. Ensayos clínicos fase II sin nivel de evidencia ni grado de Recomendación.

### Terapia Celular

Terapia Celular de rescate: NT-501 (Neurotech USA, Inc., Lincoln, RI)<sup>17</sup>: dispositivo polimérico intraocular que contiene una línea celular genéticamente modificada para segregar factor neurotrófico ciliar (CNTF). El CNTF es el factor neuroprotector más potente que se conoce que podría proteger a los fotorreceptores: Se utilizan células ARPE-19 encapsuladas genéticamente modificadas para segregar CNTF. Los estudios son Fase II y han mostrado incremento del volumen retiniano sin beneficio sobre la Atrofia Geográfica. El beneficio aún no está demostrado ya que está en curso un estudio en Fase III pero sí es bien tolerado el dispositivo.



# DMAE Exudativa

## Sintomatología

- Pérdida brusca y progresiva de agudeza visual
- Escotoma central
- Dificultad para la lectura
- Metamorfopsia
- Fotopsias

## Clínica

Hallazgos en el área macular:

- Desprendimiento de retina exudativo
- Desprendimiento seroso del epitelio pigmentario de la retina.
- Hemorragia intraretiniana
- Hemorragia subretiniana
- Hemorragia sub-EPR
- Exudados lipídicos.

Clasificación de las membranas neovasculares coroideas según localización:

- Subfoveales. Afectan al centro de la fóvea.
- Yuxtafoveales. Entre 1 y 200 micras del centro de la fóvea.
- Extrafoveal. A más de 200 micras del centro de la fóvea.
- Yuxtapapilar. Adyacente al disco óptico.

Clasificación de las membranas neovasculares según su comportamiento angiográfico:

- Predominantemente clásicas. Membrana con patrón en rueda de carro y cuya extensión es mayor del 50% del tamaño de la lesión.
- Mínimamente clásicas. Membrana con patrón en rueda de carro y cuya extensión es menor del 50% del tamaño de la lesión.
- Ocultas. No se evidencia patrón típico en rueda de carro. Pueden apreciarse como hiperfluorescencia tardía de origen indeterminado o como desprendimiento fibrovascular del EPR.

Membranas ocultas que han cobrado identidad propia:

- RAP (retinal angiomatous proliferation). Enfermedad neovascular que comienza siendo intraretiniana, para extenderse al espacio subretiniano y establecer anastomosis retinocoroidea. La angiografía con verde de indocianina es una herramienta útil para su diagnóstico.
- Vasculopatía coroidea polipoidea idiopática (VCPI). Dilataciones vasculares polipoideas en la coroides que se asocian a cuadros repetidos de sangrado subretiniano. Se evidencian mejor mediante la angiografía con verde de indocianina.

## Pruebas especiales

### Angiografía con fluoresceína (AGF)

La clasificación de las membranas neovasculares según su comportamiento angiográfico tuvo una gran importancia



## 1 | Tratamiento de la Degeneración Macular Asociada a la Edad (DMAE) Exudativa y Atrófica.

en el pasado, porque los resultados tanto con láser térmico como con terapia fotodinámica, eran diferentes según los distintos tipos de membranas. Hoy en día disponemos de tratamientos farmacológicos (anti-VEGF), que permiten mejorar la agudeza visual en 1/3 de los pacientes con DMAE exudativa, independientemente del tipo de membrana. Tampoco es imprescindible la angiografía para valorar la respuesta al tratamiento porque, generalmente, los criterios de re-tratamiento se basan en la agudeza visual, los hallazgos en el OCT y en la exploración con biomicroscopía del fondo de ojo.

No obstante, es aconsejable realizar una angiografía con fluoresceína, como mínimo, en el momento del diagnóstico ya que sirve como dato pronóstico: son mucho más agresivas las membranas clásicas que las ocultas. Se podría retrasar el tratamiento de una membrana oculta que no presenta signos de actividad (pérdida de agudeza visual o sangrado) y no se puede retrasar el tratamiento de una membrana clásica porque el riesgo de progresión y pérdida visual es mucho mayor.

### Angiografía con verde de indocianina (AVI)

Este tipo de estudio angiográfico sigue utilizándose en el estudio de las membranas neovasculares ocultas, sobre todo para la identificación de los patrones característicos de la vasculopatía coroidea polipoidea idiopática (VCPI) y la proliferación angiomasiosa retiniana (RAP).

### Tomografía de coherencia óptica

Es la prueba por excelencia para el estudio de la DMAE exudativa. Permite un

análisis cuantitativo de los signos de actividad y de la respuesta al tratamiento. Además es una prueba rápida y no invasiva, a diferencia de la angiografía con fluoresceína o con verde de indocianina. Los nuevos sistemas de OCT SD (spectral domain) están desplazando por su mayor resolución a los anteriores TD (time domain).

### Diagnóstico Diferencial

Debe establecerse con enfermedades que cursen con un desprendimiento de retina exudativo en el área macular, con sangrado intra o subretiniano o con exudación lipídica profunda. Entre ellas cabe destacarse:

- Coroidopatía central serosa en pacientes con edad superior a 50 años
- Oclusiones vasculares venosas de la retina antiguas
- Telangiectasias yuxtafoveales
- Sangrado subretiniano por macroaneurismas o tumores

### Actualización 2014

### Nueva Clasificación clínica de la Degeneración macular asociada a la edad.<sup>1</sup>

#### Dr. Alfredo García Layana

En el año 2013 un comité de expertos utilizó una metodología Delphi para elaborar un consenso sobre la clasificación y terminología en los distintos grados de la DMAE. Para la terminología anglosajona se recomienda emplear el acrónimo AMD en vez de ARMD. Teniendo en cuenta las lesiones del fondo de ojo



dentro de dos diámetros de disco desde la fovea (un diámetro de disco se considera actualmente igual a unas 1800 micras), en personas mayores de 55 años se pueden encontrar las siguientes situaciones:

1. Sin signos aparentes de envejecimiento retiniano: Ausencia de drusas y sin alteraciones del epitelio pigmentado de la retina (EPR). Se consideran alteraciones del EPR asociadas a la DMAE todas aquellas áreas de hipo o hiperpigmentación en presencia de drusas de tamaño medio o grande y que no estén relacionadas con otras enfermedades retinianas conocidas. Los cambios del EPR en ausencia de al menos drusas de tamaño medio, es poco probable que reflejen cambios de DMAE y su riesgo de progresión a los siguientes estadios es muy bajo.
2. Cambios normales de envejecimiento retiniano: Solo se observan drusas de pequeño tamaño (iguales o inferiores a 63 micras). Estos casos no tienen un aumento relevante del riesgo de desarrollar formas tardías de DMAE. Para evitar la confusión de denominar igual a las drusas de mayor tamaño que son signos de DMAE, de estas más pequeñas se recomienda denominar a estas últimas como drupas (drusas de 63 micras o menos que reflejan cambios normales del envejecimiento retiniano). El nombre proviene del reino vegetal, donde las drupas son las unidades que constituyen algunas frutas como moras o frambuesas.
3. DMAE precoz: los pacientes presentan drusas de un tamaño medio (comprendido entre 63 y 125 micras), pero sin alteraciones asociadas del EPR.

4. DMAE intermedia: los pacientes presentan drusas de un tamaño grande (mayor de 125 micras) o bien tienen drusas de tamaño medio pero con alteraciones asociadas del EPR.
5. DMAE tardía. Incluye la DMAE neovascular y/o la atrofia geográfica. Se admite que es difícil eliminar en este momento los términos DMAE húmeda y seca ya que están muy extendidos. No obstante, el término DMAE seca conduce a confusión al incluir clásicamente tanto pacientes con drusas como aquellos con atrofia geográfica. La recomendación sería limitar el término "seca" a la atrofia geográfica. Pese a ello, sería más recomendable utilizar exclusivamente los términos DMAE neovascular y Atrofia geográfica.

### **Clasificación Tomográfica de la Degeneración Macular Asociada a la Edad**

---

#### ***Dra. Anna Boixadera.***

Freund y cols<sup>2</sup> realizaron en el año 2010 una nueva clasificación de las lesiones neovasculares basada en los hallazgos de la Tomografía de Coherencia Óptica Espectral (SD-OCT) - que coinciden con la clasificación histológica de Gass<sup>3</sup> además de la angiografía fluoresceínica (AGF) y la angiografía con verde de indocianina (AVI).

La clasificación actual diferencia la Neovascularización tipo 1, 2 y 3; ya que la localización anatómica por debajo o encima del epitelio pigmentario de la retina (EPR) y la naturaleza del tejido neovascular tiene relevancia en la decisión terapéutica, respuesta al tratamiento antiangiogénico y pronóstico visual.



**Neovascularización tipo 1:** aquella localizada por debajo del EPR sin signos de infiltración de la proliferación fibrovascular en el espacio subretiniano. La disfunción de la barrera hematorretiniana externa (BHRE) permite el acúmulo de fluido y hemorragias intra- y subretinianas. Corresponde a la NVC Oculta y a la placa en la AVI. Se postula la hipótesis patogénica de que se trata de un fenómeno de larga evolución generado a modo de respuesta compensatoria a la hipoxia de la retina neurosensorial externa que acaba induciendo cambios patológicos por incremento en el tamaño y flujo de los neovasos coroideos;<sup>4</sup> por tanto podría ser negativo destruir estas neovascularizaciones tipo 1 ya que el origen de las mismas es benigno y busca el aporte complementario de oxígeno a una retina comprometida que lo requiere; y que la pérdida de oxígeno podría conducir a la atrofia del tejido neuronal suprayacente y dar lugar a pérdida de agudeza visual. También, con el tiempo al madurar la neovascularización tipo 1 puede asociar la dilatación polipoidea de alguno de los vasos coroideos, dando lugar a una Vasculopatía Coroidea Polipoidea. Se da en la DMAE exudativa y en la patología macular con una alteración extensa del EPR/membrana de Bruch como la malaltia levantinesa y las drusas cuticulares. La respuesta a la terapia antiangiogénica puede ser incompleta sin observarse con frecuencia la regresión del tejido neovascular pero logrando mantener la agudeza visual con múltiples inyecciones intravítreas.

**Neovascularización tipo 2:** es la neovascularización situada por encima del EPR, es decir en el espacio subretiniano, entre el EPR y la membrana de Bruch. Se trata de un EPR lesionado e invadido por la proliferación fibrovascu-

lar y presentan alteración de la línea (ESI, antigua IS/OS) suprayacente. En ocasiones la NVC tipo 2 se asocia con la tipo 1. Corresponde a la NVC Clásica. La pérdida focal de la BHRE hace que la cronificación o recurrencia del fluido subretiniano sea mucho más frecuente. Predomina en la patología macular con una lesión menos difusa del EPR/membrana de Bruch como la miopía patológica con lacquer cracks, la coroidopatía punteada interna...La respuesta a la terapia antiangiogénica es mejor.

**Neovascularización tipo 3:** se corresponde con la proliferación angiomasiosa retiniana (RAP), cuyos hallazgos tomográficos incluyen la presencia de desprendimiento seroso del EPR con edema macular quístico asociado o no a fluido subretiniano. Puede evidenciarse la hiperreflectividad inducida por la propia neovascularización intrarretiniana, típicamente extrafoveal. Está debatido si el origen es intrarretiniano o coroideo o de ambos. Tiene alta frecuencia de bilateralidad y aparece en áreas con pérdida de fotorreceptores por lo que a pesar de la buena respuesta al tratamiento en estadios iniciales, la agudeza visual puede no mejorar. Al madurar las lesiones se vuelven más resistentes al tratamiento antiangiogénico y precisan de múltiples inyecciones intravítreas.

### Tratamiento

#### Anti-VEGF

El tratamiento más eficaz y el de primera indicación en este momento, es el tratamiento farmacológico con preparados anti-factor de crecimiento endotelial vascular (VEGF), que es uno de los factores más importantes involucrados en el estímulo angiogénico.



Drogas disponibles:

- Ranibizumab (Lucentis<sup>R</sup>). Fracción variable del anticuerpo anti-VEGF.
- Bevacizumab (Avastin<sup>R</sup>). Anticuerpo completo anti-VEGF
- Pegabtanib sódico (Macugen<sup>R</sup>) Aptámero contra la isoforma 165 del VEGF
- Aflibercept (Eylea<sup>R</sup>). VEGF Trap-Eye es una proteína de fusión soluble.

### Actualización 2012

Estos fármacos se administran por vía intravítrea mediante inyecciones que deben realizarse de forma periódica, ya que su vida media es corta. En este momento, se está trabajando en distintos sistemas de liberación retardada con el objetivo de mantener niveles intravítreos más estables y evitar inyecciones tan frecuentes.

Aunque en los ensayos clínicos que demostraron la eficacia de este tipo de terapia (Lucentis: Anchor y Marina; Macugen: Vision; Eylea: View 1 y 2; Avastin: CATT) las inyecciones intravítreas se administraron cada mes, cada mes y medio o cada 2 meses, en este momento la tendencia es intentar espaciar las inyecciones ya que, en la mayor parte de los casos, éstas deben prolongarse durante años.

## Esquema de tratamiento de la DMAE

### Fotocoagulación laser:

Podremos emplearla según los resultados del MPS en lesiones clásicas bien delimitadas de localización extrafoveal y yuxtafoveal (MPS). Debemos ser conscientes del alto grado de recidivas

(cerca del 50%) y del riesgo de escotoma irreversible, por lo que, a pesar de que no existen datos científicos del resultado del empleo de inyecciones intravítreas de antiangiogénicos en lesiones yuxtafoveolares, muchos autores prefieren esta modalidad terapéutica<sup>18,19,20</sup>.

También podríamos considerar esta modalidad de tratamiento en las lesiones peripapilares<sup>21</sup> y en el tratamiento de la VCP<sup>22</sup> y en los RAPS<sup>23</sup>, en los cuales puede usarse con o sin inyección de triamcinolona intravítrea asociada<sup>24</sup>.

### Cirugía

La vitrectomía ha ido reduciendo de forma progresiva sus indicaciones en esta enfermedad. En este momento, las más frecuentes son la hemorragia submacular masiva como complicación de la forma exudativa<sup>25</sup>, y algunas membranas neovasculares yuxtapapilares cuya extensión no afecte la zona avascular foveal<sup>26</sup>.

### Terapia fotodinámica (TFD).

El empleo del verteporfin (Visudyne<sup>®</sup>) combinado con su estimulación laser de longitud de onda roja permite mejorar la evolución natural de las lesiones subfoveales con componente clásico mayor del 50% de la lesión y diámetro total de la lesión inferior a 5.400 micras. La asociación con la inyección intravítrea de triamcinolona permite mejorar los resultados<sup>27-31</sup>.

En estas situaciones el resultado que cabe esperar es una pérdida de visión<sup>32,33</sup>, por lo que frente a los resultados obtenidos con nuevas opciones terapéuticas no debe considerarse hoy en día como tratamiento



## 1 | Tratamiento de la Degeneración Macular Asociada a la Edad (DMAE) Exudativa y Atrófica.

de primera elección y solo lo consideraremos ante la imposibilidad de la aplicación del tratamiento intravítreo antiangiogénico.

### **Pegaptanib sódico.**

El uso de pegaptanib sódico (Macugen®) en inyección intravítrea a la dosis de 0,3 mg como tratamiento de lesiones subfoveales activas con un tamaño total inferior a 12 áreas de disco, con componente neovascular mayor del 50% de la lesión, permite obtener resultados parecidos a la TFD pero en un abanico más amplio de lesiones neovasculares<sup>34</sup>.

La probabilidad de obtener mejorías significativas de visión es bajo (6%). Por ello, el pegaptanib debería usarse como segunda línea de tratamiento en casos en los que el ranibizumab este contraindicado o el paciente rechace el tratamiento. La ventaja frente a la TFD, es que el pegaptanib puede usarse para todo tipo de lesiones, y la terapia fotodinámica en las lesiones ya comentadas<sup>34,35</sup>.

La combinación de antiangiogénicos y TFD parece reducir el número de inyecciones intravítreas requeridas pero los resultados visuales son peores que con el tratamiento antiangiogénico<sup>36,37</sup>.

## **Tratamientos de Combinación**

### **Actualización 2012**

#### **Alfredo García Layana.**

Si bien la terapia antiangiogénica es el tratamiento de elección en la DMAE húmeda, existen situaciones en las que se puede valorar asociar este tratamiento a otras opciones con la intención de aumentar la eficacia o la duración del efecto. La indicación más frecuente es en caso de no respondedores o de

pobres respondedores. Se puede considerar un no respondedor aquel en el que tras la inyección del fármaco antiangiogénico no se observa reducción del líquido intrarretiniano ni mejoría de la agudeza visual. En estos casos puede estar indicado hacer una revisión a las dos semanas de la inyección. Si a las dos semanas de la inyección hay mejoría, pero a las cuatro semanas se observa que la situación vuelve a ser como la basal, nos encontramos ante un respondedor en el que la frecuencia de inyección puede necesitar ser acortada incluso por debajo de las cuatro semanas<sup>38</sup> (grado de evidencia III). En esta situación la terapia combinada puede ser una opción a fin de una reducir la frecuencia de reinyección, asociando a los antiangiogénicos otros tratamientos como la TFD bien con dosis estándar o reducida<sup>39,40</sup> (grado de evidencia I y II-1), los corticoides intravítreos<sup>41</sup> (grado de evidencia II-1), o la braquiterapia intravítrea con estroncio-90<sup>42</sup> (grado de evidencia II-2). Los resultados sugieren una reducción del número de tratamientos aunque los resultados visuales no son mejores que con la monoterapia antiangiogénica. Si a las dos semanas de la inyección no se observa ningún efecto nos encontramos ante un no respondedor y parece lógico nuevamente buscar una alternativa en la terapia combinada.

Sin embargo, la mayoría de los estudios con terapia combinada no han sido desarrollados en series específicas de no respondedores o de malos respondedores y el grado de evidencia científica para estas recomendaciones necesitan ser reforzadas.

### **Ranibizumab.**

La inyección intravítrea de ranibizumab (Lucentis®) a la dosis de 0,5 mg permi-

te obtener mejorías significativas de la agudeza visual en lesiones subfoveales según los datos obtenidos de estudios con máximo nivel de evidencia. Debe ser considerado como el fármaco de primera elección en el momento actual dada la calificación científica de los resultados que lo avalan<sup>43-50</sup>.

### **Bevacizumab.**

No es un fármaco con indicación aprobada para uso intraocular, ni para el tratamiento de la DMAE húmeda, sin embargo, la experiencia acumulada con miles de pacientes en los últimos tres años, y los resultados de múltiples series publicadas en revistas con índice de impacto alto, demostraron que el bevacizumab (Avastin®) puede aportar un beneficio más próximo a los resultados obtenidos con el ranibizumab que a los obtenidos con la terapia fotodinámica y el pegaptanib<sup>51-62</sup>.

Nos hallamos ante dos fármacos muy eficaces, uno con aprobación para uso intraocular e indicación para DMAE húmeda y demostrado en Ensayos Clínicos, y otro sin aprobación intraocular ni indicación para DMAE y demostrado en múltiples series de pacientes. Por esta razón se realizó el estudio CATT cuyo objetivo fue comparar la eficacia de Avastin frente a Lucentis y cuyos resultados se comentarán mas adelante en la presente Guía.

Pensamos que de acuerdo a la evidencia científica actual y a la legislación española, ranibizumab debe ser el fármaco de primera elección frente al bevacizumab, en espera de la llegada de nuevos productos.

En aquellos casos que no cumplan los criterios de inclusión para los cuales fuera aprobado ranibizumab y para los cuales se pueda conseguir el permiso

para su uso según la legislación vigente, el bevacizumab puede ser una buena opción.

No puede obviarse tampoco que el coste anual del tratamiento del bevacizumab es muy inferior al del ranibizumab (estudio CATT) y ello hace que puede facilitar, por razones socio-económicas, el tratamiento a un número mayor de pacientes.

### **Dosis de “inicio”.**

Según los resultados obtenidos en los estudios Marina y Anchor con ranibizumab el empleo de tres inyecciones consecutivas cada 4 semanas permite obtener el mejor resultado en términos de mejoría de la agudeza visual, aplanándose la curva de evolución de la misma a partir de ese momento<sup>43,44</sup>.

Por lo tanto la recomendación como dosis de “ataque” o de “inicio” es la realización de esta pauta de tres inyecciones intravítreas consecutivas. Sin embargo, debe considerarse la posibilidad de no ser necesario recurrir a las tres dosis a juicio del especialista ante situaciones que lo justifiquen.

### **Seguimiento post-tratamiento.**

Tras el tratamiento de la DMAE exudativa con el procedimiento elegido se plantea cual debe ser el seguimiento mas adecuado, ya que cualquiera de las modalidades terapéuticas empleadas implica un control estricto del paciente con un esquema adecuado al tratamiento empleado. Este hecho viene condicionado porque la enfermedad presenta un elevado número de recidivas con cualquiera de las opciones.

Dependiendo del tratamiento elegido este será diferente, pero siempre implicará la realización de todas o algunas de las siguientes pruebas a juicio del médi-

co: una medida de la agudeza visual en idénticas condiciones a lo largo del seguimiento, a ser posible con optotipos ETDRS, biomicroscopía de mácula con lentes de contacto o no contacto, AGF y OCT.

Tras la realización de una fotocoagulación con laser térmico a los 15 días deberemos controlar al paciente, incluyendo AGF, que se repetirá entre 4 y 6 semanas según el criterio que el oftalmólogo establezca dependiendo de los hallazgos de fondo de ojo<sup>35,36,63</sup>.

Cuando el procedimiento terapéutico haya sido la TFD con verteporfin, el intervalo recomendado es cada tres meses durante dos años incluyendo también AGF. Los resultados de los estudios TAP/VIP no permiten conocer si la aplicación de la TFD con intervalo inferior a 10 semanas en los pacientes con enfermedad activa puede proporcionar un beneficio.

Tras la inyección intravítrea de Macugen® el seguimiento se establecerá cada 6 semanas<sup>34,35</sup>. Cuando el producto empleado haya sido Lucentis® controlaremos al paciente cada 4 semanas<sup>54,61</sup> al igual que cuando se haya empleado Avastin®<sup>54,57</sup>. En estos casos la información aportada por la OCT permitirán en muchas ocasiones evitar la realización de la AGF, a la cual podremos recurrir ante casos de duda diagnóstica de si existe o no actividad neovascular.

En cualquier caso será el criterio del oftalmólogo, según los datos obtenidos en la exploración del paciente el que decidirá cual o cuales de las pruebas son necesarias y cuales pueden obviarse en cada visita de control.

En el caso de la inyección intravítrea con antiangiogénicos los máximos

niveles de eficacia (estudios MARINA y ANCHOR) fueron conseguidos con inyecciones mensuales durante 2 años de ranibizumab<sup>43,44</sup>, **de igual manera estos resultados también se consiguen tras un primer año de tratamiento con dosis bimestrales tras la dosis de carga con aflibercept<sup>12</sup>. (Actualización 2014)**

Este hecho no es muy factible en la práctica clínica diaria por lo que se plantea la posibilidad de reducir el número de inyecciones (64,65). Para ello se establecieron criterios de retratamiento basados en hallazgos que permitiesen identificar la recidiva o persistencia de actividad de la NVC, ya que los hallazgos publicados con criterios de retratamiento fijo no obtenían buenos resultados visuales<sup>65</sup>.

En el estudio PRONTO se empleó: pérdida de 5 letras ETDRS asociado a fluido en la mácula detectado por OCT, un incremento del GRC de al menos 100 micras, aparición de nueva NVC clásica o hemorragia macular o persistencia de fluido detectado por OCT al menos un mes después de la inyección anterior<sup>64</sup>.

Este planteamiento implica la realización de una visita de control en el seguimiento del paciente cada cuatro semanas, realizando una nueva inyección ante los mencionados criterios. Según el tipo y agresividad de la lesión, tras 3 controles sin actividad neovascular se podrá buscar el compromiso de alargar los controles de forma individualizada para cada caso. Hasta al menos pasado un año sin enfermedad activa, no deberían alargarse los controles a 3 meses o más. Para ello deberemos instruir al paciente en la detección, lo mas precoz posible, de los síntomas de una recidiva con autocontroles de la visión monocular del ojo afectado.



to. Ante disminución de la visión o aumento o aparición de nueva metamorfopsia deberá acudir lo antes posible a su oftalmólogo.

## Resultados de los últimos ensayos clínicos con Lucentis en DMAE (EXCITE, SUSTAIN, HORIZON).

### Actualización 2012.

#### A. Piñero Bustamante.

Ophthalmology publica en el 2010<sup>66</sup> el Estudio **EXCITE**, realizado en Europa y que intenta demostrar que los resultados del tratamiento con Ranibizumab cada cuatro meses no eran inferiores al régimen de tratamiento mensual, en un seguimiento de 12 meses. Fue un estudio en Fase IIIb, multicéntrico, randomizado, a doble ciego y controlado. Los pacientes (353) tenían todo tipo de NVC, primaria o recurrente. Se hicieron tres brazos randomizados (1:1:1) con Ranibizumab: 0.3mgrs y 0.5 mgrs cada cuatro meses y el tercer brazo 0.3 mgrs mensual. En todos los casos se hicieron tres dosis de carga y luego un seguimiento de 9 meses con dosis cada cuatro o mensual. Los objetivos fueron analizar la MAVC y el espesor de la retina central en la OCT, de manera rigurosa, y si los cambios en esta prueba se acompañaban con pérdida visual; también se analizó la incidencia de efectos adversos.

Los resultados nos dijeron que con la dosis cada cuatro meses los resultados eran (TABLA 1):

1. Perdían menos de 15 letras: el 93.3% con dosis de 0.3 mgrs. y el 91.5% con dosis de 0.5 mgrs; mientras con la dosis mensual de 0.3 mgrs el 94.8%.

2. Ganaban 15 letras o más: 14.26% con dosis de 0.3 mgrs y el 17.8% con dosis de 0.5 mgrs; mientras con la dosis mensual de 0.3 mgrs el 28.7%.

En los tres grupos, la ganancia inicial fue similar, sin embargo, en los dos grupos con dosis cada cuatro meses, a partir del tercer mes se inicia una divergencia con una caída de la agudeza visual que se mantiene el resto del tiempo que dura el estudio: con la dosis mensual ganaban + 8.3 letras, con la dosis 0,3mgrs cada cuatro meses ganaban +4.9 letras y con la dosis de 0,5 mgrs cada cuatro meses ganaban +3.8 letras.

Esta claro que las tres dosis mensuales suponen una ganancia rápida y estable de la agudeza visual y por lo tanto debe ser considerado el tratamiento inicial en esta patología con un nivel de evidencia 1. No obstante el régimen de inyecciones cada 4 meses no suponía una pérdida superior a 5 letras y además se reducía el número de inyecciones a la mitad, demostrando un nivel de evidencia II.

Pero el estudio EXCITE no nos dice que el régimen de tratamiento seguido no sea eficaz, lo que nos dice es que el tratamiento mensual es superior y nos dice además, que el tratamiento cada cuatro meses no es inferior (no hay una pérdida  $\leq 5.0$  letras)(nivel de evidencia 1); y lo más importante, es que nos orienta hacia lo que no debemos hacer: "tratar y olvidar ó ignorar" y por eso este estudio EXCITE nos proporciona la experiencia de que la OCT mensual así como la agudeza visual son la guía necesaria para poder modificar el régimen de dosis mensuales: pacientes con seguimientos mas estrechos necesitan menos inyecciones y por otro lado, pacientes con la esperanza de intervalos mas amplios de seguimiento necesitan mas inyecciones.





## 1 | Tratamiento de la Degeneración Macular Asociada a la Edad (DMAE) Exudativa y Atrófica.

La OCT demostró una eficacia similar con la dosis mensual y la dosis de 0,5 mgrs cada 4 meses; no paso lo mismo con la dosis de 0,3 mgrs. No obstante, durante los intervalos de las inyecciones en las dosis cada cuatro meses las fluctuaciones observadas en el mes 5,8 y 11 fueron muy manifiestas, esto se podía interpretar como señal de necesidad de tratamiento, como realmente se hizo. Todo esto nos lleva a recomendar una rigurosa monitorización mensual de los pacientes que mantengan la lesión activa, mostrándose la OCT como guía necesaria, en el tratamiento cada cuatro meses, comprobándose que la mejora de la MAVC llevaba implícito una disminución del espesor central de la retina. El perfil de seguridad encontrado fue similar a los estudios previos con Ranibizumab.

Ophthalmology publica en el 2011<sup>67</sup> el Estudio Europeo y Australiano **SUSTAIN** que se diseñó para analizar la seguridad, tolerabilidad y eficacia del Ranibizumab 0.3 mgrs inicialmente (el 88% recibieron esta dosis de carga) y luego se inyectaron 0.5 mgrs, en dosis PRN tras las tres dosis de carga durante un año de seguimiento. Se utilizó la OCT y la AV como guía individualizada en cada paciente para establecer el régimen PRN, en 249 pacientes. Fue un estudio en Fase III, con un solo brazo, en este estudio se incluyeron 18 pacientes que habían participado previamente en el estudio ANCHOR y que optaron por seguir tratándose con Ranibizumab. El retratamiento se basaba en la pérdida de 5 letras o más o en un aumento del grosor retiniano macular de 100 o más micras.

Sin embargo existió una opción para no tratar con Ranibizumab, cuando la AV fuera > de 79 letras o si el grosor central de la retina fuera < 225 micras. Los resultados nos ponen de manifiesto que tras

las tres dosis de carga la ganancia es de +5.8 letras y tras un año con este régimen de tratamiento la ganancia fue de +3.6 letras (TABLA 1).

La OCT fue también de gran ayuda demostrando la estabilización de grosor central de la retina existiendo una diferencia entre el mes 3 y el 12 de escasamente 10 micras.

El SUSTAIN nos demuestra que el régimen PRN individualizado con Ranibizumab 0,3/0,5 mgrs y monitorizado con la OCT y la AV tras las tres dosis de carga, se produce una pérdida de 2.2 letras al final del seguimiento.

Hay en este estudio otro hecho que nos parece interesante y es que si analizamos el grupo de pacientes respondedores, nos encontramos que el 53% mantienen lo ganado en los tres primeros meses, un 21% no lo mantiene y el 26% no ganan nada. Por lo tanto el interés es que el periodo entre los meses 3 – 5, es cuando se produce esa divergencia en la respuesta, y así podemos definir esos distintos grupos; en otras palabras, saber si van a tener que ser tratados más frecuentemente ya que los signos clínicos no se han modificado.

Perder > de 5 letras o un aumento de > 100 micras fueron los criterios para retratar en este estudio SUSTAIN que nos demuestra que la monitorización mensual del paciente es necesaria para mantener la eficacia del tratamiento con este régimen de PRN, aunque los criterios arriba expuestos podrían ser redefinidos para obtener unos mejores resultados y por otro lado para definir los respondedores con este régimen.

EL estudio **HORIZON**<sup>68</sup> fue un estudio de extensión de Fase III abierto, de los pacientes que habían completado los dos años de tratamiento mensual en los

estudios **MARINA** y **ANCHOR**. Un 61% de los pacientes de estos estudios recibieron tratamiento adicional durante un año más en régimen PRN a discreción del oftalmólogo pero con visitas cada tres meses.

Los 600 pacientes que venían siendo tratados con Ranibizumab y continuaron un año más, con este régimen PRN perdieron 5.3 letras en un año y los que venían de ser tratados con TFD o no tratados, perdieron respectivamente 2.4 y 3.1 letras (Tabla 1)

Los tres estudios demuestran la mayor eficacia del tratamiento mensual, pero si tenemos que acordar con el paciente

algún otro tipo de régimen terapéutico tras las tres dosis de carga, los estudios nos ponen de manifiesto que son necesario controles más estrechos con la OCT mensual así como la agudeza visual que se convierten en guía necesaria. Pacientes con seguimientos más estrechos necesitan menos inyecciones y por otro lado, pacientes con la esperanza de intervalos más amplios de seguimiento necesitan más inyecciones. Creemos por lo tanto que estrategias PRN e inyecciones cada 4 meses podían mantener la eficacia del tratamiento con pérdidas entre 2 y 5 letras y con una media de 9 inyecciones anuales <sup>69-72</sup>.

**Tabla 1.**

	TTO	PERDIAN menos de 15 letras	GANABAN 15 letras o más	Nº DE LETRAS		OCT		INEYECCIONES
				3 MESES	12 MESES	3 MESES	12 MESES	
EXCITE	RANIBIZUMAB 0.3 mgrs mensual	94.8%	28.7%	+7.5	+8.3		-105.3 <sup>l</sup>	12
	RANIBIZUMAB 0.3 mgrs cada 4 meses	93.3%	14.26%	+6.8	+4.9		-96.0 <sup>l</sup>	6
	RANIBIZUMAB 0.5 mgrs cada 4 meses	91.5%	17.8%	+6.6	+3.8		-105.6 <sup>l</sup>	6
SUBSTAIN	RANIBIZUMAB 0.3 - 0.5 mgrs PRN	92.5%	19.3%	+5.8	+3.6	- 101.1 <sup>l</sup>	- 91.5 <sup>l</sup>	5.6
HORIZON	RANIBIZUMAB 0,3 – 0,5 mgrs PRN	-	-	+9.4	+4.1	-	-	
	TFD/SHAM				-2.4/-3.1			

## Régimen PRN de seguimiento y retratamiento en pacientes con DMAE tratados con ranibizumab intravítreo

**Actualización 2012**  
**Luis Arias Barquet**

Se han propuesto las siguientes pautas de seguimiento y retratamiento con

ranibizumab intravítreo en pacientes con DMAE exudativa:

1. Inyecciones fijas mensuales  $\pm$  protocolo MARINA<sup>43</sup> y ANCHOR<sup>44</sup> (nivel de evidencia grado I; fuerza de la recomendación A).
2. Tres inyecciones iniciales mensuales consecutivas (fase de carga) y des-



## 1 | Tratamiento de la Degeneración Macular Asociada a la Edad (DMAE) Exudativa y Atrófica.

pués inyecciones fijas trimestrales  $\text{\AA}$  protocolo PIER<sup>65</sup> y EXCITE<sup>66</sup> (nivel de evidencia grado I; fuerza de la recomendación A).

3. Tres inyecciones iniciales mensuales consecutivas (fase de carga) y después inyecciones a demanda (PRN)  $\text{\AA}$  protocolo PrONTO<sup>64,73</sup> y SUSTAIN<sup>67</sup> (nivel de evidencia grado I; fuerza de la recomendación A).
4. Una sola inyección inicial y después inyecciones a demanda (PRN)  $\text{\AA}$  protocolo CATT<sup>74</sup> (nivel de evidencia grado I; fuerza de la recomendación A).
5. Pautas "Treat and Extend"  $\text{\AA}$  protocolo Spaide<sup>14</sup> (nivel de evidencia grado II-2; fuerza de la recomendación B).
6. Pautas de dosis de carga y administración bimestral de aflibercept <sup>12</sup> (nivel de evidencia grado I; fuerza de recomendación A). (Actualización 2014)

No se ha podido establecer aún la pauta más idónea de tratamiento y seguimiento. Las guías actuales de tratamiento de la DMAE exudativa recomiendan administrar tres inyecciones intravítreas mensuales consecutivas de ranibizumab y posteriormente monitorizar mensualmente al paciente y re-tratarlo en función de la evolución clínica.<sup>75</sup> De esta manera, un tratamiento personalizado para cada paciente parece la mejor opción para optimizar los resultados que se pueden obtener con ranibizumab.

### Estudios fuera del contexto de ensayos clínicos basados en tratamiento a demanda (PRN):

Cohen y cols. han publicado un estudio retrospectivo de 124 ojos sin tratamiento previo de 122 pacientes con DMAE neovascular tratados con ranibizumab con un año de seguimiento. El 68% de

los casos fueron tratados con un protocolo 1+PRN (una sola inyección inicial y después re-tratamiento a demanda) y el 32% con 3+PRN (tres inyecciones iniciales y después re-tratamiento a demanda). La AV media mejoró 0.7 letras ETDRS y el promedio de inyecciones fue de 3.7. El número medio de visitas fue de 8.<sup>76</sup>

Dadgostar y cols. han publicado un estudio retrospectivo de 131 ojos sin tratamiento previo de 124 pacientes con DMAE exudativa tratados con ranibizumab con un seguimiento mínimo de 6 meses y un seguimiento medio de 12 meses. El protocolo de tratamiento fue 1+PRN (una sola inyección inicial y después re-tratamiento a demanda). La AV media mejoró de 20/110 a 20/90 (Snellen) y el promedio de inyecciones fue de 5.2. Los ojos que recibieron mayor número de inyecciones obtuvieron mejores resultados visuales pero no se apreció correlación entre la resolución del fluido intrarretiniano o subretiniano determinado por OCT y la AV.<sup>77</sup>

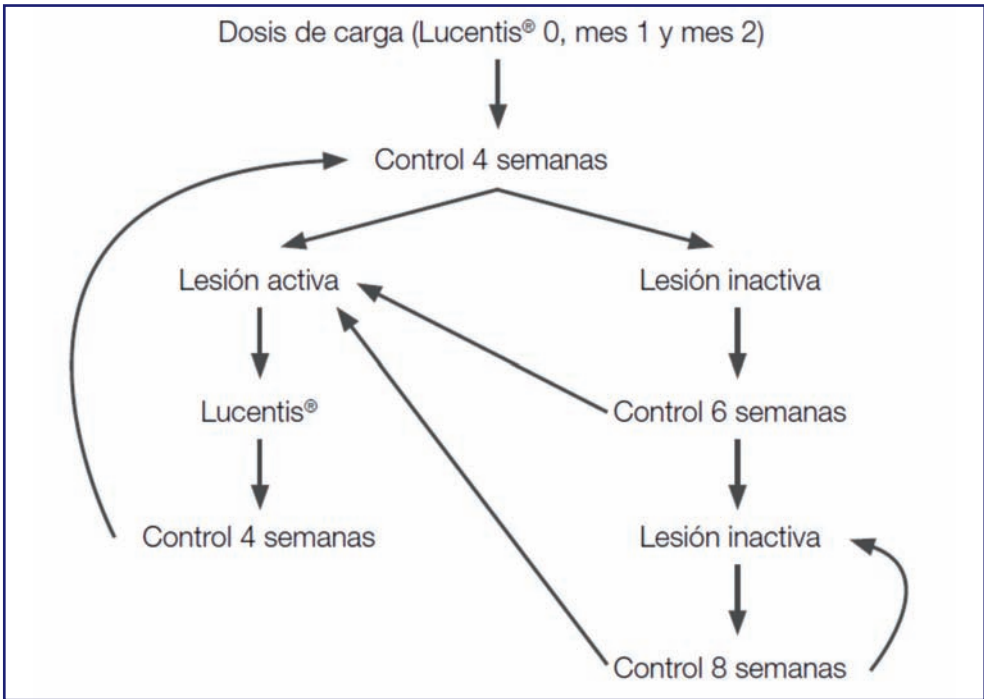
Por otro lado, Rothenbuehler y cols. han publicado un estudio prospectivo en 138 casos de DMAE neovascular sin tratamiento previo tratados con ranibizumab con un protocolo de 1+PRN (una sola inyección inicial y después re-tratamiento a demanda). A los 24 meses, el 55% de los casos tratados perdieron menos de 3 líneas de AV y el 30% ganaron 3 ó más líneas de AV.<sup>78</sup>

Arias y cols. han llevado a cabo un estudio prospectivo en pacientes con DMAE neovascular tratados con ranibizumab en el Hospital de Bellvitge con un seguimiento de 12 meses.<sup>79</sup> Se incluyeron 90 ojos de 88 pacientes. El protocolo de tratamiento fue 3+PRN (tres inyecciones iniciales mensuales consecutivas y después re-tratamiento a demanda). Durante

la fase de mantenimiento se realizó un régimen flexible de visitas de seguimiento en función de la evolución del paciente (Figura 1). El cambio de agudeza visual fue de +5 letras. El número medio de inyecciones fue 4.4 y el número medio de visitas fue 8. El 97% de los casos tratados perdieron menos de 3 líneas de AV

y el 20% ganaron 3 ó más líneas de AV. El 40% de los pacientes sólo precisaron las tres inyecciones iniciales. De manera importante, se observó que los pacientes que recibieron mayor número de inyecciones no presentaron mejores resultados visuales. Estos estudios se resumen en la Figura 2.

**Figura 1**



**Figura 2**

Autor	Número de casos	Estudio	Tratamiento previo	Protocolo de tratamiento	Cambio medio AV	N.º medio inyecciones	N.º medio visitas	Seguimiento
Cohen (AJO 2009)	124	Retrospectivo	No	3+PRN (32%) 1+PRN (68%)	+0,7 letras	3,7	8,0	12 meses
Dadgostar (Ophthalmology 2009)	131	Retrospectivo	No	1+PRN	+5 letras	5,2	?	12 meses
Rothenbuehler (AJO 2009)	138	Prospectivo	No	1+PRN	+6 letras	9,9	?	19 meses
Arias (Retina 2011)	90	Prospectivo	No	3+PRN	+5 letras	4,4	8,0	12 meses

AV, agudeza visual; PRN, pro re nata (a demanda).



### Resultados del estudio CATT: influencia en el tratamiento de la DMAE exudativa

**Actualización 2012.**

**Francisco Gómez-Ulla y Maximino Abraldes.**

Los dos fármacos antiangiogénicos más ampliamente usados en todo el mundo para el tratamiento de la DMAE exudativa son ranibizumab (Lucentis®) y bevacizumab (Avastin®)<sup>80</sup>. En los Estados Unidos de América ambos fármacos son comercializados por Genentech y en Europa ranibizumab es comercializado por Novartis mientras que Avastin lo es por Roche<sup>80</sup>. Ambos son moléculas bioquímicamente similares que, sin embargo, se diferencian en el tamaño molecular, en su afinidad por el VEGF, por la velocidad de aclaramiento del fármaco en el ojo y por su precio<sup>81</sup>.

A pesar de que Ranibizumab es un fármaco aprobado por la Food and Drug Administration (FDA) para el tratamiento de la DMAE exudativa el fármaco que se utiliza con mayor frecuencia en los EEUU para el tratamiento de esta patología es bevacizumab (Avastin)<sup>81</sup>. En Europa ranibizumab también ha sido aprobado por la Agencia Europea del Medicamento (EMA) mientras que bevacizumab, al igual que en EEUU, se utiliza fuera de indicación. Esta utilización mayoritaria de Avastin, a pesar de que se trata de un fármaco fuera de indicación para esta patología, se debe exclusivamente a su menor coste. En EEUU una dosis de ranibizumab cuesta aproximadamente 2000\$ (en Europa actualmente alrededor de 950€) mientras que una dosis de bevacizumab cuesta aproximadamente 50\$ (en Europa alrededor de 35-40€)<sup>81</sup>. Esta diferencia de precio unida a la impresión clínica de similitud de eficacia ha sido el motivo por el cual se ha extendido el uso

de bevacizumab en ausencia de una evidencia científica que lo demuestre.

La eficacia de ranibizumab como tratamiento de la DMAE neovascular ha sido ampliamente comprobada en diferentes ensayos clínicos. Estos estudios demostraron además que ranibizumab presenta un buen perfil de seguridad. Sin embargo, la seguridad de la utilización intraocular de bevacizumab y la duración de su efecto terapéutico son desconocidas<sup>81,74</sup>. Por estos motivos se realizó el estudio CATT (Comparison of Age-Related Macular Degeneration Treatments Trial)<sup>74</sup> un estudio diseñado para comparar la eficacia y seguridad de ranibizumab y bevacizumab así como para comparar la eficacia del tratamiento, en lo que a agudeza visual se refiere, cuando se utiliza mensualmente o a demanda. Se trata de un ensayo clínico a dos años multicéntrico, prospectivo y randomizado, para el cual fueron reclutados 1208 pacientes de 44 centros de los EEUU. Los criterios de inclusión fueron: pacientes de 50 ó más años de edad, que presentasen una neovascularización coroidea activa debida a DMAE, que no hubiesen recibido tratamiento previo para dicha patología y con una agudeza visual entre 20/25 y 20/230. Para establecer la presencia de una neovascularización coroidea activa se requería la presencia de difusión de líquido diagnosticada mediante AGF y de fluido en el OCT.

Los grupos de estudio fueron definidos en base al fármaco administrado y al régimen de administración del mismo después de la primera inyección que fue obligatoria en todos los casos en: ranibizumab cada 28 días (ranibizumab mensual), bevacizumab cada 28 días (bevacizumab mensual), ranibizumab solo cuando hubiese signos de neovascularización activa (ranibizumab a demanda) y bevacizumab



solo cuando hubiese signos de neovascularización activa (bevacizumab a demanda).

La dosis de ranibizumab utilizada fue de 0,50 mg (0,05 ml) y la dosis utilizada de bevacizumab fue de 1.25 mg (0,05 ml). El objetivo principal del estudio, de no inferioridad, fue evaluar el cambio medio en la agudeza visual a un año desde la visita basal valorando la agudeza visual mediante los optotipos del ETDRS. Los objetivos secundarios fueron la proporción de pacientes con un cambio en la agudeza visual superior o igual a 15 letras, el número de inyecciones realizadas, los cambios en el fluido y en el espesor foveal mediante OCT, el cambio en el tamaño de la lesión mediante AGF, la incidencia de acontecimientos adversos tanto oculares como sistémicos y el análisis del coste anual según fármaco.

Los resultados del estudio (Tabla 2) revelaron que bevacizumab administrado de forma mensual fue equivalente a ranibizumab administrado mensualmente, con una ganancia de 8,0 y 8,5 letras respectivamente. Bevacizumab administrado a demanda fue equivalente a ranibizumab administrado a demanda, con una ganancia de 5,9 y 6,8 letras respectivamente (Figura 3). Ranibizumab a demanda fue equivalente a ranibizumab mensual, sin embargo la comparación entre bevacizumab a demanda y mensual no fue concluyente (no alcanzó la no inferioridad) e igual sucedía con la comparación entre bevacizumab a demanda y ranibizumab mensual.

El porcentaje de pacientes que no tuvieron una disminución de la agudeza visual de 15 letras o más desde la visita basal fue del 94,4% en el grupo de ranibizumab mensual, del 94,0% en el grupo de bevacizumab mensual, del 95,4% del grupo de ranibizumab a demanda y del

91,5% en el grupo de bevacizumab a demanda ( $P=0,29$ ). En el porcentaje de pacientes con una ganancia de al menos 15 letras no hubo diferencias significativas entre los cuatro grupos de estudio, con un rango que osciló entre el 24,9% del grupo tratado con ranibizumab a demanda y el 34,2% del grupo tratado con ranibizumab mensual ( $P=0,09$ ).

El número medio de inyecciones realizadas, con un máximo de 13, fue de 6,9 para ranibizumab a demanda y de 7,7 para bevacizumab a demanda.

El coste medio fue de 23.400\$ en el grupo tratado con ranibizumab mensual, 13.800\$ en el grupo tratado con ranibizumab a demanda, 595\$ en el grupo tratado con bevacizumab mensual y 385\$ en el grupo tratado con bevacizumab a demanda.

Se observó una mayor disminución en el espesor foveal central en el grupo tratado con ranibizumab mensual (196  $\mu\text{m}$ ) que en los otros grupos (152  $\mu\text{m}$  en el grupo con bevacizumab a demanda, 164  $\mu\text{m}$  en el grupo con bevacizumab mensual y 168  $\mu\text{m}$  en el grupo con ranibizumab a demanda,  $P=0,03$ ). La proporción de pacientes sin fluido en el estudio mediante OCT fue de 19,2% en el grupo de bevacizumab a demanda, 23,9% en el grupo de ranibizumab a demanda, 26,0% en el grupo tratado con bevacizumab mensual y 43,7% en el grupo que recibió ranibizumab de forma mensual ( $P<0,001$ ).

El porcentaje de pacientes con efectos sistémicos adversos, sobre todo hospitalizaciones, fue mayor en los casos tratados con bevacizumab que con ranibizumab (24,1% vs 19,0%,  $P=0,04$ ). El porcentaje de endoftalmitis fue de 0,04% en los pacientes tratados con ranibizumab y del 0,07% de los tratados con bevacizumab ( $P=0,49$ ). Otras alteraciones ocula-



# 1 | Tratamiento de la Degeneración Macular Asociada a la Edad (DMAE) Exudativa y Atrófica.

res se observaron tan solo en menos del 1% del total de los pacientes.

De este estudio se puede concluir que, a un año, cuando se sigue la misma pauta de tratamiento, bevacizumab y ranibizumab tienen efectos equivalentes sobre agudeza visual <sup>81,74</sup>, aunque no ocurre lo mismo en los hallazgos en el OCT (Nivel de evidencia de grado I, Fuerza de recomendación A).

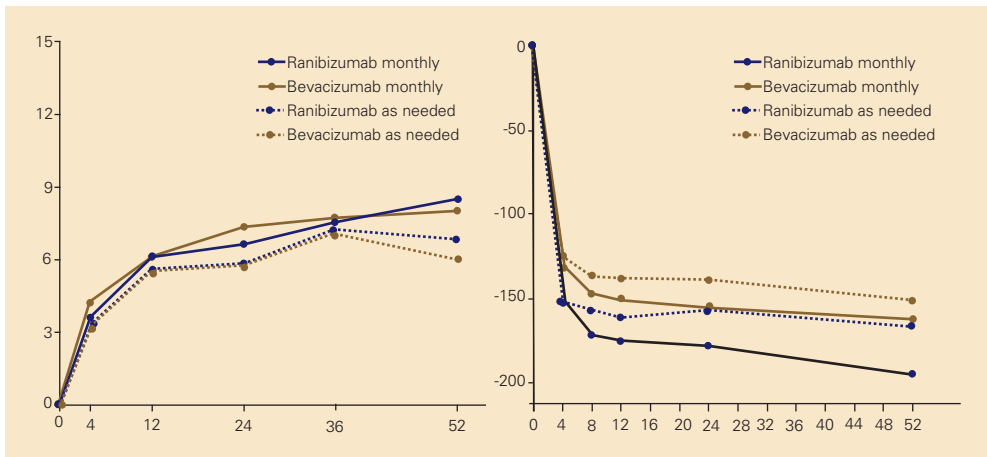
Son necesarios estudios adicionales a más largo plazo y esperar a los resultados del CATT a dos años para conocer las diferencias en lo que se refiere al porcen-

taje de acontecimientos adversos serios<sup>74</sup>, y como van a evolucionar los pacientes en que hay fluido persistente. Aunque los datos de no inferioridad en cuanto a la agudeza visual permiten contemplar al bevacizumab como una alternativa mas barata que el ranibizumab para el tratamiento de la DMAE húmeda, se debe tener en cuenta que el bevacizumab no es un fármaco aprobado para uso intraocular y que por tanto se debe respetar el nuevo marco legal para el uso de medicamentos en condiciones especiales cuyas recomendaciones pueden consultarse en [www.serv.es](http://www.serv.es).

**Tabla 2. Resultados del CATT**

	Ganancia media AV (letras)	No disminución AV ( $\leq 15$ letras)	Ganancia de AV ( $\leq 15$ letras)	Número de inyecciones (media)	Coste medio (\$)	Disminución EFC (OCT)	No fluido en OCT	No difusión colorante AGF
Bevacizumab mensual	8,0	94,0%	31,3%	11,9	595	164 $\mu$ m	26,0%	57,7%
Ranibizumab mensual	8,5	94,4%	34,2%	11,7	23400	196 $\mu$ m	43,7%	58,8%
Bevacizumab a demanda	5,9	91,5%	28,0%	7,7	385	152 $\mu$ m	19,2%	41,0%
Ranibizumab a demanda	6,8	95,4%	24,9%	6,9	13800	168 $\mu$ m	23,9%	46,7%

**Figura 3. Cambio medio de la agudeza visual y espesor foveal central desde la visita basal.**



**Actualización 2014****Resultados del estudio CATT a dos años: influencia en el tratamiento de la DMAE exudativa**

---

**Prof. Francisco Gómez-Ulla**  
**Dr. Maximino Abrales.**

Los dos fármacos antiangiogénicos más ampliamente usados en todo el mundo para el tratamiento de la degeneración macular asociada a la edad (DMAE) de tipo neovascular son ranibizumab (Lucentis®) y bevacizumab (Avastin®).<sup>5</sup>

Bevacizumab es un anticuerpo monoclonal humanizado aprobado por la FDA como tratamiento de diferentes tipos de cáncer. Ranibizumab es una molécula más pequeña, desarrollada específicamente para su uso intraocular en diferentes patologías que deriva del mismo anticuerpo monoclonal murino anti-VEGF que el bevacizumab.<sup>6</sup>

Ambos son moléculas bioquímicamente similares que, sin embargo, se diferencian en el tamaño molecular, en su afinidad por el VEGF, por la velocidad de aclaramiento del fármaco en el ojo, el mayor efecto sistémico de bevacizumab (debido a la presencia en su molécula del fragmento Fc, del cual carece ranibizumab que solo presenta el fragmento Fab) y por su precio.<sup>6</sup>

A pesar de que Ranibizumab es un fármaco aprobado por la Food and Drug Administration (FDA) para el tratamiento de la DMAE exudativa el fármaco que se utiliza con mayor frecuencia en los EEUU para el tratamiento de esta patología es bevacizumab (Avastin).<sup>6</sup>

En Europa ranibizumab también ha sido aprobado por la Agencia Europea del

Medicamento (EMA) mientras que bevacizumab, al igual que en EEUU, se utiliza fuera de indicación.

Esta utilización mayoritaria de Avastin, a pesar de que se trata de un fármaco fuera de indicación para esta patología, se debe exclusivamente a su menor coste. Esta diferencia de precio unida a la impresión clínica de similitud de eficacia ha sido el motivo por el cual se ha extendido el uso de bevacizumab en ausencia de una evidencia científica que lo demostrase.

La eficacia de ranibizumab como tratamiento de la DMAE neovascular ha sido ampliamente comprobada en diferentes ensayos clínicos. Estos estudios demostraron además que ranibizumab presenta un buen perfil de seguridad. Sin embargo, la seguridad de la utilización intraocular de bevacizumab y la duración de su efecto terapéutico son desconocidas.<sup>6,7,8</sup>

Por estos motivos se realizó el estudio CATT (Comparison of Age-Related Macular Degeneration Treatments Trial)<sup>7,8</sup> un estudio diseñado para comparar la eficacia y seguridad de ranibizumab y bevacizumab así como para comparar la eficacia del tratamiento, en lo que a agudeza visual se refiere, cuando se utiliza mensualmente o a demanda (PRN, pro re nata).

Se trata de un ensayo clínico a dos años multicéntrico, prospectivo y randomizado, realizado en 44 centros de los EEUU. De los 1185 pacientes reclutados para el ensayo, 1107 completaron el estudio a dos años. Los criterios de inclusión fueron: pacientes de 50 ó más años de edad de los que solo un ojo podía ser incluido en el estudio, que presentasen una neovascularización coroidea activa debida a una DMAE, que no hubiesen



recibido tratamiento previo para dicha patología y con una agudeza visual entre 20/25 y 20/230. Fueron incluidos en el estudio aquellos pacientes que presentaban neovascularización, fluido o hemorragia subfoveal. Para establecer la presencia de una neovascularización coroidea activa se requería la presencia de difusión de líquido diagnosticada mediante angiografía fluoresceínica (AGF) y de fluido en el OCT.

Los grupos de estudio fueron definidos en base al fármaco administrado y al régimen de administración del mismo después de la primera inyección que fue obligatoria en todos los casos en: ranibizumab cada 28 días (ranibizumab mensual), bevacizumab cada 28 días (bevacizumab mensual), ranibizumab solo cuando hubiese signos de neovascularización activa (ranibizumab a demanda o PRN) y bevacizumab solo cuando hubiese signos de neovascularización activa (bevacizumab a demanda o PRN).

Los pacientes del grupo cruzado cambiaron de un tratamiento mensual a un régimen PRN a las 52 semanas. Los pacientes del grupo PRN recibieron una dosis de ranibizumab en el mes cero, con un seguimiento posterior mensual con protocolo PRN.

La dosis de ranibizumab utilizada fue de 0,50 mg (en 0,05 ml de solución) y la dosis utilizada de bevacizumab fue de 1.25 mg (en 0,05 ml de solución).

Se trata de un estudio de no inferioridad, cuyo objetivo principal fue evaluar el cambio medio en la agudeza visual a dos años desde la visita basal, valorando la agudeza visual mediante los optotipos del ETDRS. Los objetivos secundarios fueron la proporción de pacientes con un cambio en la agudeza visual superior o igual a 15 letras, el número de inyec-

ciones realizadas, los cambios en el fluido y en el espesor foveal mediante OCT, el cambio en el tamaño de la lesión mediante AGF, la incidencia de acontecimientos adversos tanto oculares como sistémicos.

De este estudio se puede concluir que, a un año, cuando se sigue la misma pauta de tratamiento, bevacizumab y ranibizumab tienen efectos equivalentes sobre agudeza visual<sup>7,8</sup>, aunque no ocurre lo mismo en los hallazgos en el OCT (Nivel de evidencia de grado I, Fuerza de recomendación A).

Los resultados del estudio a 2 años<sup>9</sup> (Figura 1) revelaron que:

Las ganancias de AV alcanzadas con ranibizumab PRN en el primer año (6,8 letras) se mantienen hasta el segundo año (6,7 letras) con una media de 5,7 inyecciones el segundo año.

Se observa una ligera disminución de AV con bevacizumab PRN durante el segundo año (de 5,9 el primer año hasta 5,0 al segundo año) con una media de 6,4 inyecciones el segundo año.

Se requiere un número significativamente mayor de inyecciones con bevacizumab PRN (14,1) que con ranibizumab PRN (12,6) ( $p = 0,01$ ).

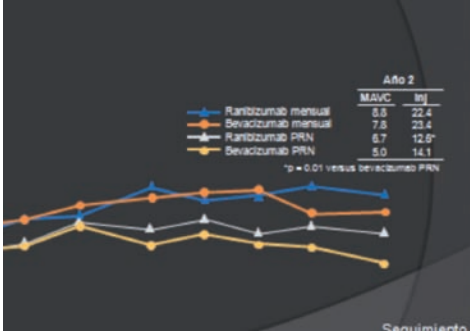
El objetivo primario del estudio no se alcanzó para el brazo de bevacizumab PRN, de modo que:

- la comparación entre bevacizumab PRN y bevacizumab mensual no fue concluyente (no alcanzó la no-inferioridad).
- la comparación entre bevacizumab PRN y ranibizumab mensual no fue concluyente (no alcanzó la no-inferioridad).

- el número de inyecciones para el brazo de bevacizumab PRN fue de 7,7 en comparación con 6,9 para el brazo de ranibizumab.

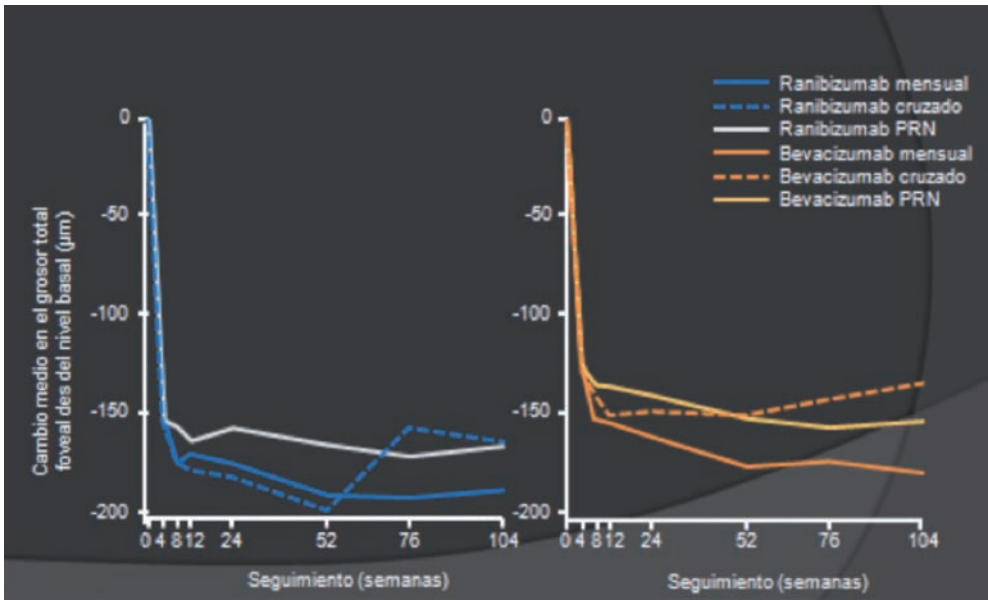
Los objetivos secundarios de ausencia de fluido en OCT (Figura 2) y cambio en el tamaño de la lesión a los 24 meses favorecen significativamente a ranibizumab ( $p = 0,0003$  y  $p = 0,006$ , respectivamente). Ranibizumab se asocia a un mayor número de pacientes con la mácula seca ( $p = 0,03$ ). El grupo de tratamiento de ranibizumab mensual presentaba mayor disminución en el espesor foveal central que aquellos que recibieron ranibizumab PRN (Figura 2).

La media del grosor foveal en el grupo de tratamiento mensual apenas se modificó, pero se incrementó en el grupo cruzado (cambio a PRN) a las 52 semanas (ranibizumab +31  $\mu\text{m}$ ; bevacizumab +19  $\mu\text{m}$ ;  $p = 0,0004$ ).



**Figura 1. Cambio medio en AV a los 24 meses**

**Figura 2. Cambio medio en el grosor total retiniano en la fovea a los 24 meses**



## 1 | Tratamiento de la Degeneración Macular Asociada a la Edad (DMAE) Exudativa y Atrófica.

En lo referente al perfil de seguridad de ambos fármacos:

Los resultados a dos años confirman un riesgo significativamente mayor de acontecimientos adversos graves (AAG) con bevacizumab versus ranibizumab (39.9% vs 31.7%  $p = 0,004$ ).

Se observa un mayor ratio de AAG sistémicos tan solo en el segundo año con bevacizumab (24.4% vs 18.0%,  $p = 0,009$ ).

No hay diferencias significativas en el número de acontecimientos aterotrombóticos entre ambos fármacos (potencialmente relacionados con la inhibición de VEGF).

Al igual que en los resultados del estudio a un año, se observaron un número significativamente mayor de trastornos gastrointestinales con bevacizumab comparado con ranibizumab ( $p = 0,005$ ).

**Figura 3. Perfil de seguridad tras 2 años de seguimiento**

Tipo de acontecimiento adverso	Ranibizumab (n = 599) n (%)	Bevacizumab (n = 586) n (%)	Valor P*
Trastornos cardíacos	47 (7.8)	62 (10.6) ↑	0.11
Infecciones	41 (6.8)	54 (9.2) ↑	0.14
Trastornos sistema nervioso	34 (5.7)	36 (6.1)	0.81
Daño y complicaciones del procedimiento	23 (3.8)	35 (6.0) ↑	0.11
Neoplasia benigna y maligna	27 (4.5)	22 (3.8)	0.56
Trastornos gastrointestinales	11 (1.8)	28 (4.8)	0.005
Cualquier otro órgano o sistema	81 (13.5)	104 (17.8)	0.046
Oculares, ojo de estudio			
Endoftalmitis	4 (0.7)	7 (1.2) ↑	0.38
Pseudo-endoftalmitis	1 (0.2)	1 (0.2)	1.00

De los resultados a dos años se puede concluir que ranibizumab y bevacizumab tienen efectos similares sobre la agudeza visual. Con el tratamiento PRN se ha conseguido un menor aumento de la agudeza visual, tanto cuando se aplica este régimen desde el principio como cuando se empieza a aplicar después de un año de tratamiento mensual (Nivel de evidencia de grado I, Fuerza de recomendación A). No hubo diferencias entre ambos fármacos en lo que se refiere a las tasas de muerte o eventos aterotrombóticos. La interpretación de la persistencia de altas tasas de eventos adversos graves con bevacizumab es incierta debido a la falta de especificidad de las condiciones asociadas con la inhibición de VEGF.

Serían necesarios estudios adicionales a más largo plazo y con un número mucho mayor de casos para conocer las diferencias en lo que se refiere al porcentaje de acontecimientos adversos serios<sup>3,4</sup>. Aunque los datos de no inferioridad en cuanto a la agudeza visual permiten contemplar al bevacizumab como una alternativa mas barata que el ranibizumab para el tratamiento de la DMAE neovascular, se debe tener en cuenta que el bevacizumab no es un fármaco aprobado, ni formulado para uso intraocular y que por tanto se debe respetar el marco legal para el uso de medicamentos en condiciones especiales cuyas recomendaciones pueden consultarse en [www.serv.es](http://www.serv.es).

## Estudio IVAN

---

### **Dr. Luis Arias Barquet.**

El IVAN ("Inhibition of VEGF in Age-related choroidal Neovascularisation") es un ensayo clínico randomizado, con un diseño de no inferioridad, en el que se incluyeron pacientes mayores de 50 años con neovascularización coroidea activa sin tratamiento previo secundaria a degeneración macular asociada a la edad. El estudio se llevó a cabo en 23 hospitales del Reino Unido. Los pacientes fueron randomizados (1:1:1:1) a recibir tratamiento con inyecciones intravítreas de ranibizumab (0,5 mg) o bevacizumab (1,25 mg) en un régimen continuo (mensual) o discontinuo (a demanda) con revisiones mensuales. Los pacientes asignados a tratamiento discontinuo con cualquiera de los dos fármacos recibieron una dosis de carga inicial de tres inyecciones mensuales consecutivas que se repitió a lo largo del estudio en los episodios de reactivación de la neovascularización coroidea. Tanto los pacientes como los evaluadores clínicos estaban enmascarados respecto al fármaco administrado. La asignación a tratamiento continuo o discontinuo estuvo enmascarada durante los tres primeros meses del estudio. El resultado principal a evaluar fue el cambio de agudeza visual a los 2 años, con un límite preestablecido de no inferioridad de 3,5 letras. En relación a la seguridad del tratamiento, el principal resultado a evaluar fue la frecuencia de accidentes trombóticos arteriales o el ingreso hospitalario por fallo cardíaco.

Un total de 610 pacientes fueron incluidos en el estudio (314 ranibizumab; 296 bevacizumab). Los resultados del primer año no fueron concluyentes, y los investigadores insistieron en la necesidad de

esperar al segundo año para evaluar los resultados definitivos.<sup>10</sup>

Un 86% de los pacientes (n=525) finalizaron el estudio a los dos años. En relación a la agudeza visual, bevacizumab no fue ni no inferior, ni inferior a ranibizumab (diferencia media de -1,37 letras, IC 95% -3,75 a 1,01; p=0,26). El tratamiento discontinuo no fue ni no inferior, ni inferior al tratamiento continuo (-1,63 letras, -4,01 a 0,75; p=0,18). La frecuencia de accidentes trombóticos arteriales o el ingreso hospitalario por fallo cardíaco no difirió entre ranibizumab (20 pacientes de 314, 6%) y bevacizumab (12 pacientes de 296, 4%; odds ratio 1,69; IC 95% 0,80-3,57; p=0,16) ni entre los pacientes tratados con régimen continuo (12 pacientes de 308, 4%) o discontinuo (20 pacientes de 302, 7%; odds ratio 0,56; IC 95% 0,27-1,19; p=0,13). La mortalidad fue más baja con régimen de tratamiento continuo que discontinuo (odds ratio 0,47; IC 95% 0,22-1,03; p=0,05) pero sin diferencias entre fármacos (odds ratio 0,96; IC 95% 0,46-2,02; p=0,91).<sup>11</sup>

### **Recomendaciones de los autores basadas en los resultados combinados del estudio IVAN y del estudio CATT:**

- Bevacizumab no es inferior a ranibizumab tras dos años de tratamiento en régimen continuo o discontinuo en relación a los cambios de agudeza visual.
- No hay diferencias de seguridad entre bevacizumab y ranibizumab tras dos años de tratamiento en la frecuencia de accidentes trombóticos arteriales o el ingreso hospitalario por fallo cardíaco.
- No hay diferencias de seguridad entre bevacizumab y ranibizumab

## 1 | Tratamiento de la Degeneración Macular Asociada a la Edad (DMAE) Exudativa y Atrófica.

tras dos años de tratamiento en las cifras de mortalidad.

- El régimen de tratamiento continuo (mensual) en comparación al discontinuo (a demanda) ofrece mejores resultados de agudeza visual, aunque la diferencia no es clínicamente relevante.
- El régimen de tratamiento continuo es más seguro que el discontinuo en relación a las cifras de mortalidad.
- El riesgo de atrofia geográfica es mayor con el régimen de tratamiento continuo.
- Todas estas recomendaciones tienen un nivel de evidencia grado I y una fuerza de la recomendación A.

### Estudio GEFAL:

#### **Dr. Félix Armadá Maresca.**

Los resultados del estudio multicéntrico francés "French Evaluation Group Avastin Versus Lucentis" (GEFAL)<sup>12</sup>, fueron similares a los del IVAN, tanto para el ensayo clínico como para el meta-análisis que también se llevó a cabo. Todos los pacientes recibieron inyecciones mensuales durante los primeros 3 meses y fueron seguidos a partir de entonces, evaluando la necesidad de tratamiento, resultando en una media de siete inyecciones por paciente y por año con ambos fármacos.

El GEFAL demostró también que el bevacizumab no es inferior al ranibizumab. Los resultados de este estudio multicéntrico randomizado, sugieren que tanto el ranibizumab como el bevacizumab parecen tener una eficacia similar en resultados en agudeza visual.

La diferencia en agudeza visual entre los dos fármacos fue de 1,89 letras, siendo clínicamente insignificante.

Asimismo, ambos fármacos contribuyeron a una rápida y sustancial reducción del espesor macular y del fluido, a pesar de que ninguno de los dos fármacos pudo eliminar el líquido de todos los ojos de la muestra.

No hubo diferencias estadísticamente significativas en cuanto a fuga de colorante en la angiografía fluoresceínica y hubo un ligero descenso en la neovascularización coroidea con ambos fármacos.

En relación a la seguridad, efectos adversos graves sistémicos estuvieron relacionados con la inyección de bevacizumab. No obstante, antes de extraer conclusiones definitivas, es necesario evaluar los datos individuales de cada paciente.

Tanto el estudio IVAN como el GEFAL compararon ranibizumab y bevacizumab en términos de eficacia y seguridad. Además, el estudio IVAN también comparó los regímenes de tratamientos continuos y discontinuos.

Cabe destacar que bevacizumab no fue inferior a ranibizumab en resultados de agudeza visual en primer año. Sin embargo, ranibizumab tiende a lograr un mejor resultado anatómico. Los resultados del meta-análisis del GEFAL mostraron concordancia con los obtenidos en los estudios anteriores.

### **Conclusiones:**

Existen distintos protocolos de tratamiento con fármacos anti-VEGF en pacientes con DMAE exudativa. Los distintos estudios realizados hasta el momento han demostrado que no existe el protocolo de tratamiento y seguimiento ideal aplicable a todos los



pacientes, por lo que la opción más adecuada consistirá en el manejo individualizado de cada paciente.

## Tratamiento RAP y VCPI

### Actualización 2012.

**Félix Armadá Maresca, Natalia Pastora Salvador.**

#### RAP.

Perspectiva Histórica: Históricamente, se han empleado varias modalidades terapéuticas en la RAP, como la fotocoagulación láser (sola o asociada a esteroides)<sup>82</sup>, termoterapia transpupilar<sup>83</sup>, o ablación quirúrgica<sup>84</sup>. No ha quedado bien establecida la eficacia de estas, por la variabilidad de sus resultados<sup>85</sup>. La menor tasa de efectos secundarios y mejores resultados visuales que aportan la TFD y los agentes farmacológicos han acabado por desplazar actualmente estos tratamientos. Merece especial mención la fotocoagulación láser, aún vigente para algunos grupos<sup>86</sup>, que ha mostrado estabilización de la mayoría de las lesiones, aunque sin clara variación visual significativa acompañante<sup>83</sup>. Esta modalidad limita el tratamiento al componente intrarretiniano y, probablemente por ello, su eficacia más allá del estadio I es limitada (tasa de cierre de la lesión entre el 25-93%, frecuente reperusión y/o recrecimiento de la RAP o NVC, y cicatrización significativa asociada)<sup>85,86</sup>, y de menor duración que la TFD<sup>87</sup>.

Agentes anti-VEGF: Se cree que los agentes anti-VEGF tienen un efecto importante sobre la RAP, dado que la sobre-expresión del VEGF puede ser iniciadora de la neovascularización retiniana<sup>88</sup>. No disponemos de ensayos clínicos aleatorizados y controlados sobre el tratamiento de la RAP con agentes anti-VEGF. En la literatura se recogen una

decena de estudios intervencionistas de cohortes, de los que aproximadamente la tercera parte son prospectivos (evidencia grado II 2a)<sup>89-94</sup>.

Los protocolos empleados varían entre los estudios, evaluando la mayoría el efecto del tratamiento PRN, aunque se aprecia una tendencia en los más recientes hacia el empleo de una dosis de carga inicial (3 inyecciones mensuales), y posterior seguimiento con régimen PRN (en función de la agudeza visual y morfología retiniana)<sup>91,94</sup> y/o "treat&extend"<sup>93</sup>. El porcentaje de mejoría o estabilización de la AV oscila entre el 70-95%, y la variación media de agudeza visual a 12 meses es de +3 letras (rango entre +1.5 y +8 letras), aunque en casi todos los pacientes se apreciaba persistencia de actividad en la lesión al final del seguimiento<sup>84,91,93</sup>.

No obstante, los resultados deben interpretarse con cautela, puesto que se trata de estudios con tamaños muestrales reducidos, y la mayoría no detallan el estadio, tamaño y localización de la lesión. En aquellos trabajos en que se determina el estadio de la lesión, los resultados apuntan a un resultado mejor en estadios precoces de la lesión (alcanzando hasta ganancias de +8 letras)<sup>94</sup>, frente a una respuesta más limitada en los estadios avanzados (fundamentalmente, aquellos que asocian DEP)<sup>91</sup>. No parece existir diferencia en términos de eficacia entre el bevacizumab y el ranibizumab<sup>94</sup>.

TFD: Es difícil determinar el efecto de la TFD sola en la RAP. El análisis *a posteriori* de los casos de RAP incluidos en ensayos clínicos de TFD para DMAE-NVC muestran un beneficio en el grupo de tratamiento respecto del brazo placebo (cuantitativamente similar a la DMAE-NVC no RAP)<sup>95</sup>. Sin embargo, estos estudios no fueron diseñados



para conocer el efecto de la TFD sobre la RAP, por lo que las conclusiones que se extraen de ellos solo pueden considerarse marginales.

Los resultados de varios estudios (nivel de evidencia II 2a y 2b) apuntan en global a una variación media a 12 meses de -1 letras con este tratamiento<sup>83</sup>. Pero esto recoge los resultados globales, pues en estadios precoces, el tratamiento con TFD podría obtener una ganancia media de +5letras<sup>85</sup>. La TFD tiene como diana principal la NVC, y no los neovasos retinianos, fuente importante de neovascularización en la RAP. Además, es conocido el riesgo de desgarro del EPR en RAP con DEP asociado<sup>96</sup>. La TFD ha de realizarse sobre la zona de neovascularización demostrada angiográficamente, no sobre la totalidad de la lesión.

### Tratamiento combinado de TFD con otros agentes.

Los corticoides controlan la cascada inflamatoria, y mejoran la AV al reducir la exudación y el fluido, pero no producen un cese permanente del crecimiento neovascular. Varios estudios evalúan los efectos de esta combinación, con diversos esquemas de tratamiento. La variación media visual oscila ampliamente entre los estudios desde -15 a +5 letras<sup>97,98</sup>. Parece que existe una mejora visual inicial, y un posterior efecto rebote o desarrollo de cataratas.

Actualmente, parece existir más interés en la combinación de la TFD con anti-VEGF que con IVTA, probablemente por los efectos secundarios asociados al uso de esteroides intraoculares. La sinergia entre ambas modalidades de tratamiento aporta igualmente el efecto de la TFD sobre los neovasos más maduros y

coroideos, mientras que el antiVEGF inhibe la neovascularización retiniana e, inyectado de forma previa a la TFD, limita el daño de esta a la retina y vasculatura coroidea adyacente. De nuevo, disponemos de series casos intervencionistas, con esquemas de tratamiento variables. Los resultados de todos ellos muestran una oscilación en la variación de agudeza visual entre la estabilización y la ganancia de +15 letras<sup>99-101</sup>.

**Conclusión:** no existen en la actualidad estudios aleatorizados controlados sobre RAP (nivel de evidencia A). La evidencia disponible se basa principalmente en estudios de cohortes no aleatorizados intervencionistas. La monoterapia con antiVEGF puede mantener y mejorar la visión en estadios precoces, aunque requiere un número considerable de tratamientos y las lesiones generalmente muestran una actividad persistente. La combinación de agentes farmacológicos con TFD permite una reducción del número de tratamientos. La combinación de TFD con IVTA logra inicialmente buenos resultados visuales, pero este beneficio se reduce con el tiempo. La combinación de TFD con antiVEGF estabiliza la visión en la mayoría de los casos, logrando en un porcentaje significativo ganancia visual. Por tanto, recomendamos comenzar con monoterapia con anti-VEGF en estadios iniciales de la enfermedad, y considerar una combinación en casos refractarios o avanzados.

### VCPI.

La eficacia de la fotocoagulación se ha evaluado en estudios intervencionistas no aleatorizados y no controlados. La fotocoagulación produce la absorción del exudado y sangre, manteniendo y/o mejorando la visión. La fotocoagulación se ha recomendado solo si es



posible tratar toda la lesión polipoidea. El láser térmico causa daño retiniano, por ello la utilización de TFD (cuya diana principal son los vasos coroideos como diana), es preferible. La inyección de triamcinolona subtenoniana puede ser útil como adyuvante, dada la evidencia de un componente inflamatorio en la VCPI<sup>102</sup>.

La inyección intravítrea de anti-VEGF reduce el fluido retiniano, pero parece ineficaz para reducir los cambios vasculares coroideos. Se ha sugerido que los vasos en la VCPI no dependen del VEGF tanto como en la DMAE-NVC. Se precisan estudios con mayor número de pacientes para establecer la eficacia de estos agentes, aunque parece probable que esta lesión sea resistente a los antiVEGF<sup>103</sup>.

Los estudios publicados con TFD con un seguimiento mínimo de 12 meses muestran conservación y mejoría de AV en más del 80% de los pacientes<sup>104</sup>. La mayoría se realizaron en pacientes asiáticos, pero la TFD parece igualmente efectiva en pacientes caucásicos. La variación visual media parece encontrarse entre +1.6 y 2.5 líneas, aunque en el 10-30% de los casos puede haber recurrencia. Es recomendable tratar la lesión utilizando el diámetro lineal mayor determinado por AVI. La TFD parece más eficaz para la VCPI que para la DMAE-NVC<sup>103</sup>.

Varios estudios recientes combinan la TFD con la inyección de agentes anti-VEGF. Esta combinación podría aportar una reducción en la necesidad de retratamientos y en la fluencia aplicada, limitando el riesgo de sangrado y daño a los tejidos adyacentes por la TFD<sup>105-108</sup>.

## **Eylea®, VEGF TRAP-EYE, solución oftálmica de aflibercept (Regeneron Pharmaceuticals, Inc.)**

**Actualización 2012.**  
**JM Ruiz Moreno.**

Tras su aprobación por la FDA en USA en los próximos meses podremos disponer de un nuevo fármaco para el tratamiento de la DMAE exudativa: VEGF Trap es una proteína de fusión soluble que actúa como receptor señuelo y que puede presentar ventajas teóricas en su uso en oftalmología. VEGF Trap se creó con tecnología Trap<sup>109,110</sup>. En concreto, VEGF Trap se creó mediante la fusión de las secuencias de ADN que contienen el código del receptor 1 y 2 de VEGF humano que a su vez se fusiona con la región constante de la IgG1 humana<sup>110</sup>. VEGF Trap se une a sus ligandos análogos con una afinidad mucho mayor que los receptores naturales.

Una característica de VEGF Trap es su gran afinidad de unión con todas las isoformas de VEGF, así como con el factor de crecimiento placentario (PIGF)<sup>110</sup>. La afinidad de unión de VEGF Trap a VEGF-A es notablemente superior a la de ranibizumab, lo que da lugar a que siga activo en el ojo durante 10-12 semanas después de una única inyección intravítrea (IIV), y se estima que la actividad de unión de 2 mg de VEGF Trap-Eye a los 83 días es similar a la de 0,5 mg de ranibizumab a los 30 días<sup>111</sup>. Por lo tanto, las propiedades de bloqueo con gran afinidad de VEGF Trap podrían permitir un intervalo de administración mayor en comparación con ranibizumab<sup>111</sup>.

Los estudios de fase II demostraron que las dosis de 0,5 a 2 mg en IIV proporcionaron un beneficio clínico máximo en los pacientes con DMAE húmeda,





## 1 | Tratamiento de la Degeneración Macular Asociada a la Edad (DMAE) Exudativa y Atrófica.

sin que dosis superiores (4 mg) proporcionasen efectos mayores y sugirieron que el intervalo de administración cada 8 semanas permitiría una actividad suficiente.

VEGF Trap se absorbe lentamente desde el ojo hacia la circulación sistémica después de la IIV y se observa principalmente en la circulación sistémica como complejo estable e inactivo con el VEGF. Sin embargo, solo el “VEGF Trap libre” puede unirse al VEGF endógeno. Se calcula que después de la IIV de 2 mg, la concentración plasmática máxima media del VEGF Trap libre es menor de 100 veces que la concentración de VEGF Trap necesaria para unirse a la mitad del VEGF sistémico. Por tanto, es improbable que se produzcan efectos sistémicos con las IIV actuales.

### Estudios de fase III: VIEW 1 y VIEW 2

La seguridad y la eficacia de VEGF Trap-Eye se evaluó en dos estudios aleatorizados, multicéntricos, doble ciego y con control activo en 2.412 pacientes con DMAE húmeda<sup>112</sup>. En cada estudio, los pacientes se asignaron de forma aleatoria en una relación 1:1:1:1 para recibir 1 de las 4 pautas terapéuticas:

- 1) Ranibizumab 0,5 mg cada 4 semanas (ranibizumab 0,5 mg Q4)
- 2) VEGF Trap-Eye 2 mg cada 4 semanas (VEGF Trap-Eye 2Q4)
- 3) VEGF Trap-Eye 0,5 mg cada 4 semanas (VEGF Trap-Eye 0,5Q4)
- 4) VEGF Trap-Eye 2 mg cada 8 semanas después de 3 dosis mensuales iniciales (VEGF Trap-Eye 2Q8).

En ambos estudios, el criterio principal de valoración de eficacia fue la proporción de pacientes que mantuvo la visión, definido como la pérdida de

menos de 15 letras ETDRS en la semana 52 en comparación con la situación inicial. El análisis principal consistió en la evaluación de la no inferioridad de VEGF Trap-Eye respecto a ranibizumab con un margen de no inferioridad preespecificado del 10%.

En los dos estudios (VIEW 1, VIEW 2), las tres pautas terapéuticas de VEGF Trap-Eye, incluida la administración cada 8 semanas, fueron similares y se demostró de forma sistemática su no inferioridad respecto a ranibizumab en lo que respecta al análisis de la eficacia principal preespecificado: VIEW 1: 94,4% para ranibizumab y 95,9%, 95,1% y 95,1% para VEGF Trap-Eye 2Q4, 0,5Q4 y 2Q8, respectivamente. VIEW 2: 94,4% para ranibizumab y 96,3%, 95,6 y 95,6% para VEGF Trap-Eye 2Q4, 0,5Q4 y 2Q8, respectivamente. De hecho, en cada estudio y para todas las comparaciones, el límite superior real del intervalo de confianza de la diferencia entre ranibizumab y VEGF Trap-Eye ( $\leq 3,1\%$ ) estuvo notablemente por debajo del margen de no inferioridad clínicamente significativo y preespecificado del 10% (incluso del 5%). Todas las pautas posológicas de VEGF Trap-Eye, incluida la pauta de administración cada 8 semanas, dieron lugar a mejorías similares a las de ranibizumab en el criterio de valoración secundario del cambio desde el inicio hasta la semana 52 en la mejor agudeza visual corregida, con mejorías medias de entre 7,6 y 10,9 letras en las tres pautas en los dos estudios. La administración de 2 mg de VEGF Trap-Eye cada 4 semanas dio lugar a la mayor mejoría (10,9 letras), pero las tres pautas posológicas presentaron una eficacia similar. Además las 3 pautas de administración de VEGF Trap-Eye mejoraron de forma similar los resultados anatómicos comparados con ranibizumab.



Los resultados establecieron que las 3 pautas posológicas de VEGF Trap-Eye y, en concreto, la pauta de 2 mg de VEGF Trap-Eye cada 8 semanas, proporcionaron una eficacia clínicamente equivalente a ranibizumab 0,5 mg administrado cada 4 semanas.

VEGF Trap-Eye se toleró bien con un perfil de seguridad aceptable y sin diferencias notables en comparación con 0,5Q4 en los acontecimientos adversos (AA) oculares y no oculares aparecidos durante el tratamiento. La incidencia de AA graves, mortales y suspensiones del tratamiento debido a AA estuvo equilibrada entre los grupos de tratamiento. No hubo diferencias con la dosis entre los grupos de VEGF Trap-Eye en lo que respecta a los AA graves.

En resumen las tres pautas de VEGF Trap-Eye demostraron su no inferioridad respecto al tratamiento de referencia óptimo actual, es decir, ranibizumab mensual, en dos estudios de fase III. Los datos respaldan que las 3 pautas proporcionaron la misma eficacia que ranibizumab con un perfil de seguridad similar. La pauta de 2Q8 para VEGF Trap-Eye podría presentar beneficios adicionales, al permitir inyecciones menos frecuentes en comparación con las pautas de administración mensuales y un control menos frecuente en comparación con las pautas a demanda que requieren un control mensual, con reducción de la carga para los pacientes, los familiares y los médicos, así como para el sistema sanitario general. Estos posibles beneficios adicionales no presentan otros riesgos asociados. La agudeza visual, los criterios de valoración anatómicos y los criterios de valoración funcionales a las 52 semanas no se ven comprometidos por una pauta fija de 2Q8 (Nivel de evidencia Grado I, Fuerza de Recomendación A) .

## Actualización 2014

### Tratamiento de la DMAE exudativa con Aflibercept. Estudios de fase III: VIEW 1 y VIEW 2 a 2 años.<sup>13</sup>

#### Prof. JM Ruiz Moreno.

Durante el segundo año de los estudios View 1 y 2 (estudios aleatorizados de fase III, doble ciego, con grupo control) se mantuvo el mismo objetivo, es decir, determinar la eficacia y seguridad de la inyección intravítrea de aflibercept como tratamiento en pacientes con DMAE exudativa frente a ranibizumab, después de haber sido tratados durante el primer año con dosis fijas según protocolo, en cada uno de los grupos de tratamiento.

Los 2.457 pacientes con DMAE exudativa fueron asignados durante el primer año de seguimiento, hasta la semana 52 a tratamiento con: 0,5 mg de ranibizumab cada 4 semanas (Rc4), 2 mg de aflibercept cada 4 semanas (2c4), 0,5 mg de aflibercept cada 4 semanas (0,5c4) o 2 mg de aflibercept cada 8 semanas (2c8) tras una dosis inicial de carga de tres inyecciones consecutivas. Desde la semana 52 hasta la 96 los pacientes siguieron tratados con su medicación original según régimen PRN con criterios de retratamiento establecidos y dosis fijas obligatorias cada 12 semanas.

Las variables estudiadas fueron el porcentaje de pacientes con mantenimiento de la MAVC (pérdida < 15 letras desde el inicio) y el cambio medio de la MAVC.

La proporción de pacientes que mantuvieron la MAVC fue entre el 94,4% y el 96,1% a la semana 52 y entre el 91,5% y 92,4% a la semana 96. La ganancia media de la MAVC osciló de 8,3 a 9,3 letras el primer año y de 6,6 a 7,9 letras



el segundo. El porcentaje de ojos con retina “seca” disminuyó del 60,3% al 72,4% en la semana 52 hasta el 44,6%-54,4% en la semana 96. En el grupo 2c4 había mas ojos sin fluido (retina seca) que en el grupo Rc4 en las semanas 52 y 96 (diferencias del 10,4% [95% IC: 4,9 a 15,9] y del 9,0% [95% IC: 3,0 a 15,1]).

Los pacientes recibieron una media de 16,5; 16,0; 16,2 y 11,2 inyecciones en los dos años y 4,7; 4,1; 4,6 y 4,2 en el segundo año en los grupos Rc4, 2c4, 0,5c4 y 2c8 respectivamente. El número medio de inyecciones desde la semana 52 a la 96 fue menor en 2c4 y 2c8 vs. Rc4 (diferencias de -0,64 [95% IC, -0,89 a -0,40] y -0,55 [95% IC, -0,79 a -0,30];  $P < 0,0001$ , análisis post hoc).

La incidencia de acontecimientos tromboembólicos desde la situación inicial hasta la semana 96 fue similar en los cuatro grupos (2,4% al 3,8%), concluyendo los autores que aflibercept y ranibizumab en los cuatro grupos de estudio son igual de efectivos en la mejoría de la MAVC media y en la prevención de la pérdida visual y que el grupo 2c8 fue similar a ranibizumab en los resultados visuales con una media de inyecciones menor (nivel de evidencia grado I; fuerza de la recomendación A).

### **Seguridad ocular y sistémica a largo plazo de la terapia intravítrea anti-VEGF**

**Actualización 2012.**

**M. S. Figueroa y C. Arruabarrena.**

#### **RIESGOS OCULARES**

##### **Endoftalmitis**

La endoftalmitis es una de las complicaciones oculares más severas de las

inyecciones intravítreas variando su incidencia entre el 0,03% y el 0,16%.<sup>43,59,113,114</sup> La mejora de la técnica de inyección intravítrea, ha permitido reducir esta complicación de un 0,16% el primer año, a un 0,1% en el segundo año y un 0,06% en el tercer año del estudio VISION con pegaptanib sódico (Nivel de evidencia 1).<sup>115</sup> Cifras incluso inferiores (0,019%<sup>116</sup>, 0,029%<sup>117</sup> y 0,02%<sup>118</sup>) han sido descritas en tres series retrospectivas publicadas en el año 2008, que incluyeron entre 5.000 y 29.000 ojos (Nivel de evidencia 2).<sup>116-118</sup>

##### **Desprendimiento de retina**

La incidencia de esta complicación es similar en estudios con Nivel de evidencia 1 (0,01%- 0,08%)<sup>43,114,115</sup> y estudios con Niveles de evidencia 2, como el estudio multicéntrico publicado en el año 2011 en el que se describen 5 desprendimientos de retina tras un total de 35.942 inyecciones (0,013%).<sup>119</sup>

##### **Desgarros del Epitelio pigmentario (EPR)**

Los desgarros del EPR se han descrito tras la inyección intravítrea de cualquier antiangiogénico, siendo su principal factor de riesgo la presencia de desprendimientos del EPR. La incidencia de roturas del EPR descrita para pegaptanib y ranibizumab en el contexto de los ensayos clínicos fue baja ya que la presencia de un desprendimiento del EPR era criterio de exclusión. En dos estudios multicéntricos retrospectivos tratados con bevacizumab se encontró una incidencia de rotura del EPR del 2,2% y 0,8% (Nivel de evidencia 2).<sup>120,121</sup>

Dado que la presencia de un desprendimiento vascularizado del EPR, tiene un riesgo de desgarro espontáneo del



10% y que esta cifra aumenta aproximadamente al 17% cuando se administran antiangiogénicos intravítreos, sería posible que el tratamiento aumentara el riesgo de esta complicación.<sup>122-124</sup>

### **Catarata**

El estudio ANCHOR al año de seguimiento (Nivel de evidencia 1), describió una progresión de cataratas mayor en los dos ojos tratados con ranibizumab (10,9% con 0,3-mg; 12,9% con 0,5-mg) que los tratados con TFD (7%). A los dos años, se realizó cirugía de catarata en 10 ojos tratados con inyecciones frente a 1 con TFD.<sup>114</sup> Sin embargo en otros estudios no se ha observado progresión de las cataratas.<sup>43</sup>

En cuanto al riesgo de catarata traumática, en una serie de 30.000 inyecciones se identificaron 3 casos de traumatismo cristalino.<sup>125</sup>

### **Hipertensión intraocular**

Las inyecciones intravítreas suelen acompañarse de un aumento de la presión intraocular (PIO) en los 30 minutos siguientes, para reducirse posteriormente hasta alcanzar niveles normales a los 30-60 minutos.<sup>126,127</sup> Las elevaciones repetidas de la PIO tras múltiples inyecciones, no parece que afecten a la capa de fibras nerviosas o alteren la excavación del disco.<sup>128</sup>

### **Hemorragia ocular**

La incidencia de hemorragia subconjuntival tras inyección intravítrea es similar para bevacizumab y ranibizumab (9,8% y 10,4%).<sup>129</sup> Hemorragia vítrea se ha identificado en el 0,23% de los ojos tratados.<sup>130</sup>

### **Uveitis**

El principal efecto secundario ocular asociado a ranibizumab es la inflama-

ción intraocular. En los ensayos clínicos MARINA y ANCHOR se detectó inflamación grave en el 2,1%-2,9% de los ojos, frente al 0% en casos control. Algo inferior fue la incidencia en el estudio SAILOR (0,5% - 1,5%) (Nivel de evidencia 1).<sup>43,114,131</sup>

También se han descrito cuadros de uveítis con bevacizumab con una incidencia entre el 0,09%<sup>59</sup> y el 0,4%<sup>129</sup>.

### **Otros efectos secundarios oculares**

Como complicaciones ocasionales caben destacarse: neuritis óptica isquémica, oclusiones venosas y arteriales retinianas, y parálisis oculomotoras.<sup>132</sup>

## **RIESGOS SISTÉMICOS**

### **Pegaptanib**

Los resultados de seguridad encontrados en el tercer año de seguimiento del estudio VISION son similares a los previos: escasos efectos secundarios sistémicos: solo dos casos de infarto agudo de miocardio (IAM), una angina y un cuadro de hipertensión arterial. Se debe mencionar que en este estudio se excluyeron pacientes con antecedentes de IAM en los seis meses previos y accidentes cerebrovasculares (ACV) en el año previo. Sólo destacaron las infecciones intercurrentes.<sup>115,133</sup>

### **Bevacizumab**

En el año 2005, Fung AE y colaboradores describieron hipertensión arterial (0,21%), accidentes vasculares transitorios (0,01%) y trombosis venosas profundas (0,01%) tras la inyección intraocular de bevacizumab (Nivel de evidencia 3).<sup>134</sup>

En el año 2008, se publicó un estudio retrospectivo de PACORES (Nivel de evidencia 2) en el que fueron descritas



## 1 | Tratamiento de la Degeneración Macular Asociada a la Edad (DMAE) Exudativa y Atrófica.

complicaciones sistémicas en el 1.5% de los pacientes (HTA 0,59%, ACV 0,5%, IAM 0,4%, aneurismas arteriales ilíacos 0,17% y muertes 0,4%).<sup>59</sup>

En Abril del 2011, se publica el ensayo clínico multicéntrico CATT, que compara la eficacia y seguridad del ranibizumab y el bevacizumab en pauta mensual y a demanda (Nivel de evidencia 1).<sup>74</sup> La incidencia de eventos tromboembólicos (IAM, ACV y muertes de causa vascular) fueron similares en ambos grupos (bevacizumab vs ranibizumab, P=0,85). Sin embargo, la incidencia de otras enfermedades como infecciones (urinarias y respiratorias) y trastornos gastrointestinales fue mayor en el grupo de bevacizumab, motivando una mayor necesidad de hospitalizaciones.

### Ranibizumab

Los efectos secundarios sistémicos descritos son escasos. Se han descrito hemorragias no oculares (equimosis, sangrado gastrointestinal, vaginal y hematomas subdurales) en los grupos tratados con ranibizumab en los ensayos MARINA y ANCHOR (Nivel de evidencia 1).<sup>43,114,135</sup>

En cuanto a los eventos cardiovasculares, no se encontraron diferencias significativas entre los ojos tratados con ranibizumab o TFD a los dos años de seguimiento del estudio ANCHOR (4,4% y 5,0% ranibizumab; 4,9% TFD), ni entre las dos dosis de ranibizumab al año de seguimiento del estudio SAILOR (Nivel de evidencia 1). Varios meta-análisis tampoco han encontrado diferencias significativas entre las distintas dosis y el grupo control.<sup>136,137</sup>

### VEGF Trap-Eye

La incidencia de eventos trombóticos arteriales al finalizar los dos años de

seguimiento de los ensayos clínicos fase III, VIEW-1 y 2, parece similar en el grupo de ranibizumab (3.2%) y en el grupo VEGF-Eye (3,3%) (nota de prensa de Bayer).

## Nuevas líneas en DMAE exudativa

### Actualización 2012.

#### Ana Boixadera Espax.

DMAE húmeda o neovascular

La DMAE Húmeda es multifactorial y aparte de la neovascularización y los factores inductores de la misma (VEGF, PDGF, IGF-1, TGF $\beta$ , HGF, COX2...) existe el papel de los fibroblastos y la remodelación de la matriz extracelular. También hay una respuesta inflamatoria que puede causar mayor daño colateral a la retina y el EPR.

El tratamiento actual de la DMAE húmeda se basa en los fármacos inhibidores del factor de crecimiento endotelial (anti-VEGF) si bien existen limitaciones en cuanto a la seguridad sistémica de los mismos<sup>138</sup> por el papel del VEGF en procesos de reparación tisular y angiogénesis fisiológica e incluso de seguridad local por la presencia de VEGF en fotorreceptores y astrocitos que podrían atribuirle un efecto neuroprotector que podría perderse en tratamientos de repetición, con una posible apoptosis de fotorreceptores y células ganglionares<sup>139</sup>.

### Dispositivos de liberación retardada de anti-VEGF

La finalidad de estos dispositivos es disminuir el número de inyecciones de anti-VEGF y mantener niveles intravítreos más estables. A partir de octubre de 2009 Roche y Genentech se asociaron a Surmodics, Inc. para desarrollar un sis-

tema de liberación sostenida de Lucentis®. Actualmente trabajan con diferentes sistemas de liberación sostenida: 1. Sistema I-vation<sup>TM</sup>: implante intravítreo biodegradable que contiene el agente terapéutico. 2. Implantes poliméricos totalmente biodegradables. 3. Inyección de micropartículas. 4. Dispositivos de liberación del fármaco intravítreo o subretiniano

### **Inhibición del receptor Tirosin-Kinasa del VEGF**

Estos fármacos inhiben la vía de acción del VEGF y otras moléculas susceptibles (PDGF,c-kit...) a nivel intracelular, ya que los receptores tirosin-kinasa son receptores asociados a una vía de señalización intracelular y poseen como ligandos a factores tróficos. Algunos de estos fármacos se administran vía oral (Vatalanib, Sunitinib, Sorafenib) otros vía tópica (Pazopanib, TG101095/TG100801), otros intravítreos (AL-39324) y subtenonianos (AG013958). Algunos de ellos han sido aprobado para el tratamiento de tumores sistémicos, si bien no tenemos resultados en DMAE de ensayos clínicos en Fase III. Todos estos tratamientos no tienen nivel de evidencia ni grado de recomendación por tratarse de ensayos clínicos en Fase I-II.

### **Inhibición de las integrinas**

Las integrinas son proteínas transmembrana que aumentan durante la angiogénesis. Kupperman y cols. han presentado recientemente un perfil de seguridad favorable del Volociximab combinado con ranibizumab mostrando un buen perfil de seguridad en estudios Fase I.

### **Inhibición del Factor de crecimiento derivado de plaquetas (PDGF): E10030**

El PDGF interviene liberando los neovasos de su recubrimiento pericitario, que es un mecanismo protector que les confiere resistencia al tratamiento anti-VEGF. Se realizó un estudio Fase I en combinación con ranibizumab<sup>141</sup> y está en curso en estudio Fase II para evaluar la seguridad y bioactividad del fármaco. No tiene nivel de evidencia ni grado de recomendación por tratarse de ensayos clínicos en Fase I-II.

### **Información genética e inhibición de la vía del Complemento**

La información del riesgo genético de un individuo, poco a poco se irá superponiendo a los resultados de determinados tratamientos de los que disponemos. Un estudio del año 2009 mostró mayor necesidad de retratamiento con ranibizumab en individuos homocigotos para el alelo CFH Y402H<sup>142</sup>. (Nivel de evidencia Grado IIb. Grado de Recomendación B).

Varios estudios clínicos se han diseñado para evaluar la eficacia de reguladores del complemento. El ARC1905 (inhibidor de C5) y el TNX-234 (un anticuerpo humanizado anti factor D) se han desarrollado para tratar la DMAE<sup>143</sup>. Un estudio Fase I evalúa el POT-4 intravítreo (un inhibidor de C3)<sup>144</sup>. No tiene nivel de evidencia ni grado de recomendación por tratarse de ensayos clínicos en Fase I-II.

### **Asociación de Inmunosupresión Sistémica al tratamiento con Anti-VEGF en pacientes refractarios.**

Se ha visto que mecanismos inmunes muy probablemente juegan un papel importante en el desarrollo de la DMAE. En pruebas histopatológicas de lesiones

de DMAE hay células inflamatorias. Interviene también el complemento, el EPR y las células presentadoras de antígenos. Están en estudio varios inmunomoduladores en combinación con antiangiogénicos<sup>145</sup>. La Rapamicina (Sirolimus) está siendo evaluada en un ensayo fase I-II como tratamiento para reducir los retratamientos con anti-VEGF<sup>146</sup>. Fármacos anti-TNF como Infliximab o el Adalimumab están siendo evaluados en ensayos clínicos Fase II<sup>146-147</sup>, si bien se han descrito casos de inflamación intraocular. Otro estudio Fase II compara la eficacia de Rapamicina oral, Infliximab, y Daclizumab en prevenir la recurrencia de la neovascularización coroidea.<sup>147</sup> No tienen nivel de evidencia ni grado de recomendación por tratarse de ensayos clínicos en Fase I-II.

### **Esteroides**

Aparte del efecto antiinflamatorio, reducen la permeabilidad de las células endoteliales de la coroides y la barrera hematorretiniana externa, inhiben la activación de la matriz de las metalopro-

teinasas y suprimen la expresión del VEGF.

La dexametasona se utiliza en tratamientos combinados<sup>41-40</sup>. El acetato de triamcinolona de forma aislada, tan sólo consigue beneficios de 1 a 6 meses del tratamiento<sup>149</sup>. Un estudio comparativo con bevacizumab muestra que el bevacizumab es muy superior en cuanto a resultados visuales<sup>150</sup>. Sólo se recomienda la triamcinolona como adyuvante a la Terapia Fotodinámica o fármacos anti-VEGF<sup>150</sup> (Nivel de evidencia II-2, Grado de recomendación B)

### **Terapia celular**

Se están estudiando los tipos de células para determinar la eficacia que pueden tener en la Terapia Celular. Entre las células con fenotipo EPR, las que preservan la agudeza y el EPR son las derivadas de células madre embrionarias<sup>151,152</sup> que se están estudiando para su posible aplicación clínica<sup>153</sup>. En el IOBA existe un proyecto en curso para Terapia Celular<sup>152</sup>.

# Algoritmos de manejo de la DMAE

## ALGORITMO 1

### Clasificación general

**MAE** (maculopatía asociada a la edad)

**Signos clínicos:**

- Drusas duras
- Drusas blandas
- Drusas calcificadas
- Dispersión de pigmento

**DMAE atrófica**

**Signos clínicos:**

- Drusas
- Dispersión pigmento
- Atrofia del EPR

**DMAE exudativa**

**Signos clínicos:**

- Drusas
- Hemorragia subretiniana o intraretiniana
- Desprendimiento de retina exudativo
- Fibrosis subretiniana
- Desprendimiento del EPR

## ALGORITMO 2

### Pautas de tratamiento DMAE atrófica

Dusas blandas bilaterales mayores de 125 micras con o sin alteración pigmentaria

Drusas en ojo contralateral a DMAE exudativa o atrofia severa del EPR

**Antioxidantes**



# 1 | Tratamiento de la Degeneración Macular Asociada a la Edad (DMAE) Exudativa y Atrófica.

## ALGORITMO 3

### Pautas de tratamiento DMAE exudativa

#### Estudios previos al tratamiento inicial

##### Exploración de fondo con BMC

##### Tomografía de coherencia óptica

##### Angiografía con fluoresceína

- Grosor macular
- Volumen macular
- Líquido intrarretiniano
- Líquido subretiniano
- Localización de neovascularización (intrarretiniana, subretiniana, sub-EPR)

- Localización de membranas (subfoveal, juxta o extra)
- Clasificación de membranas (clásica, mínimamente clásica, oculta)

#### Verde de indocianina

- Proliferación angiomasosa retiniana
- Vasculopatía polipoidea idopática

## ALGORITMO 4

### Pautas de tratamiento DMAE exudativa

#### Tratamiento inicial

Antiangiogénicos (dosis de carga)

Inyección mensual durante 3 meses

#### Tratamiento de recidivas

Antiangiogénicos (frecuencia máxima mensual)

#### Crterios:

- Hemorragia intra o subretiniana
- Líquido subretiniano
- Engrosamiento de retina mayor de 100 micras
- Pérdida de agudeza visual de 1 línea
- Nueva membrana

## ALGORITMO 5

### Seguimiento

#### DMAE atrófica

6 meses

#### DMAE exudativa

Mensual



## Apéndice I

### Regímenes alternativos de ranibizumab en DMAE exudativa: “*Treat and Extend*” y FUSION.

**Actualización 2012**

**Jordi Monés Carilla.**

Las conclusiones del Estudio CATT pueden dar la falsa impresión de que el régimen a demanda “es igual” al régimen mensual<sup>1</sup>. Por otro lado hay que tener en cuenta, que un régimen flexible como el PRN puede tener una aplicación rigurosa dentro de un entorno estricto como el de un ensayo clínico, pero que al trasladarlo a la práctica diaria, ya de por sí flexible por naturaleza, puede acrecentar las desventajas o riesgos de emplear regímenes flexibles. A mayor complejidad asistencial los regímenes flexibles tienen más riesgo de mal cumplimiento y por ello de estar aplicando tratamiento por debajo de las necesidades de la enfermedad.

Para entender mejor la diferencia entre el régimen mensual y el régimen a demanda puede ser conveniente consi-

derar las diferencias en la dinámica de la pérdida visual y en la de su recuperación tras el tratamiento de las recurrencias. Ello quedó bien patente en el análisis llevado a cabo en el Estudio SUSTAIN<sup>2</sup>. Si bien uno de los criterios de retratamiento era perder 5 letras de ETDRS, la pérdida media de los pacientes cuando se retrataron era de 9,21 letras, lo que significa que a pesar de la vigilancia mensual la pérdida fue de casi dos líneas cuando se decidió el retratamiento. Además, la ganancia media tras el tratamiento después de esta pérdida fue de 2,6 letras. Ello significa que en la mayoría de los casos, si bien hubo mejoría tras la caída de visión, no se recuperó a los niveles previos. Una posible interpretación de estos datos es que el tratamiento administrado según el régimen PRN, por definición, va por “detrás” de la progresión de la enfermedad<sup>3</sup>. El retratamiento sólo se aplica una vez la lesión ya ha mostrado signos de actividad lo que conlleva el riesgo de tal vez no poder recuperar la visión que se ha perdido en esa reactivación (**Figura 4**).

## 1 | Tratamiento de la Degeneración Macular Asociada a la Edad (DMAE) Exudativa y Atrófica.

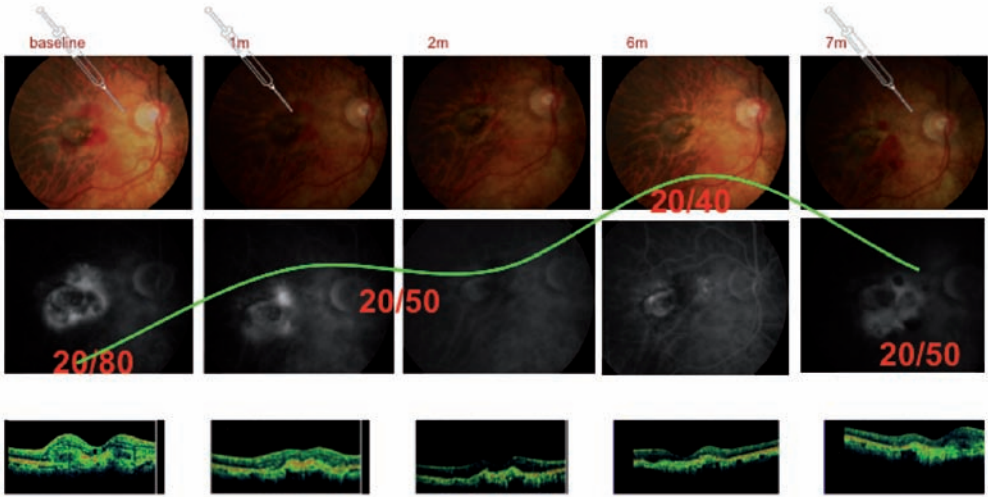


Figura 4: Ejemplo de las limitaciones del régimen PRN: No pueden prevenirse recurrencias muy agresivas a pesar del seguimiento mensual. Este paciente de 80 años fue tratado con éxito mediante dos inyecciones de ranibizumab, mostrando desaparición del actividad tanto al OCT como a la AF. La agudeza visual también mejoró de forma significativa de 20/80 a 20/40. El paciente fue seguido mensualmente (en la figura no se muestran todas las visitas). La lesión permaneció inactiva durante 6 meses. A pesar del seguimiento mensual, no se pudo anticipar una recurrencia muy agresiva en la visita del mes 7. Las visitas anteriores fueron normales sin dar signos de actividad.

Para superar las limitaciones del régimen a demanda se han estudiado otras fórmulas alternativas como los regímenes conocidos "inject and extend" o "treat and extend", en los cuales las reinyecciones se van alargando progresivamente si no existe fluido al OCT, buscando de forma individualizada el máximo tiempo que un paciente puede estar sin inyección. Los resultados visuales mediante esta estrategia parecen ser más favorables que los de los regímenes a demanda<sup>4-8</sup>. Tras la fase de carga, los intervalos de retratamiento se van alargando, en general en segmentos de 2 semanas, si las lesiones no

muestran signos de actividad, sobretudo según OCT. Ello significa que el tratamiento se administra aún cuando las lesiones no muestren actividad. En este caso lo único que se va a hacer es alargar la próxima cita en dos semanas. Cuando en algún control, la lesión muestra recidiva de la lesión, sobretudo si no es muy importante, se realiza el tratamiento y se acorta en 2 semanas al menos, la próxima cita y tratamiento. En caso de que se produzca un recidiva agresiva, algunos retinólogos prefieren hacer otra reinducción de inyecciones mensuales hasta la desaparición del fluido en el OCT.

La clave pues del tratamiento mensual puede estar en el hecho de que el tratamiento se administra en muchas ocasiones antes de que la enfermedad haya podido reactivarse, con lo que de alguna manera, se esta haciendo un tratamiento anticipado o preventivo. Mediante esta estrategia, quien tiene la iniciativa es el tratamiento y no la enfermedad. Si esta teoría es correcta, el tratamiento ideal sería aquel que pudiera anticipar o prevenir la enfermedad pero sin usar inyecciones mensuales. Aquí radica la base de otro régimen alternativo propuesto, el régimen FUSION, que combina el régimen PRN con inyecciones fijas después de ciertos periodos de (aparente) inactividad<sup>3</sup>. Mediante este régimen se pretende prevenir la recurrencia de la actividad, tratándola antes de que esta suceda si es posible, pero utilizando un número de inyecciones inferior al régimen mensual. El régimen FUSION consiste en una fase de carga de 2 inyecciones mínimo y hasta que se resuelva el fluido en el OCT. A partir de la inactividad se realiza control mensual intercalado entre inyecciones fijas administradas al principio cada 2 meses, por dos ciclos, y si persiste la inactividad, cada 3 meses por dos ciclos. En el segundo año puede valorarse realizar el tratamiento cada 4 meses, con seguimiento PRN cada 2 meses. La seguridad y eficacia de este régimen se ha estudiado en un serie corta de pacientes con alto riesgo de perder visión, ya que presentaban buenas agudezas visuales en el inicio. Los resultados preliminares a un

año fueron favorables, con una mejora media de 5 letras ETDRS a los 12 meses a pesar de partir de una agudeza visual de inicio de 20/50++, y no apreciándose pérdida visual (5 letras o más) en el 87% de los pacientes ni pérdida moderada (15 letras o más ETDRS) en el 100%<sup>9</sup>. El número medio de inyecciones al año fue de 6,9 inyecciones. Esta serie corta apunta que este régimen puede ser una alternativa a los regímenes mensuales y a demanda, consiguiendo las ventajas de ambos pero evitando sus inconvenientes, aunque es preciso una validación con estudios randomizados y con un número mayor de pacientes.

En resumen, los regímenes alternativos que tratan de alguna manera de forma anticipada la recurrencia de la enfermedad, podrían conseguir niveles de eficacia similares a los regímenes mensuales pero utilizando un número medio de inyecciones en el rango de los regímenes a demanda. Por otro lado se evitarían los riesgos de pérdida de visión de las recurrencias observadas mediante los regímenes a demanda. Estas diferencias pueden ser más marcadas cuando estos regímenes se apartan del entorno estricto de los ensayos clínicos para pasar a la flexibilidad propia de la práctica clínica diaria, especialmente en entornos de mucha sobrecarga asistencial. Si bien estos regímenes parecen óptimos deberían validarse mediante estudios randomizados para poder hacerse una recomendación formal de los mismos.

## Referencias:

1. Martin, D.F., et al., *Ranibizumab and bevacizumab for neovascular age-related macular degeneration*. The New England journal of medicine, 2011; **364**: p. 1897-908.
2. Verbraak F, S.R., Mitchell P, Holz F, Inhoffen W, Weichselberger A, *SUSTAIN study: evaluating visual acuity recovery after a single ranibizumab re-treatment in patients with neovascular AMD*, t.E. Congress, Editor 2009: Nice, France 2009.
3. Mones, J., *A review of ranibizumab clinical trial data in exudative age-related macular degeneration and how to translate it into daily practice*. Ophthalmologica. Journal international d'ophtalmologie. International journal of ophthalmology. Zeitschrift fur Augenheilkunde, 2011; **225**: p. 112-9.
4. Brown, D.M. and C.D. Regillo, *Anti-VEGF agents in the treatment of neovascular age-related macular degeneration: applying clinical trial results to the treatment of everyday patients*. American journal of ophthalmology, 2007; **144**: p. 627-37.
5. Spaide, R., *Ranibizumab according to need: a treatment for age-related macular degeneration*. American journal of ophthalmology, 2007; **143**: p. 679-80.
6. Spaide, R.F., *The as-needed treatment strategy for choroidal neovascularization: a feedback-based treatment system*. American journal of ophthalmology, 2009; **148**: p. 1-3.
7. Gupta, O.P., et al., *A treat and extend regimen using ranibizumab for neovascular age-related macular degeneration clinical and economic impact*. Ophthalmology, 2010; **117**: p. 2134-40.
8. Oubraham, H., et al., *Inject and extend dosing versus dosing as needed: a comparative retrospective study of ranibizumab in exudative age-related macular degeneration*. Retina, 2011; **31**: p. 26-30.
9. Monés, J. *Fusion Regimen for Ranibizumab; combination of OCT guided retreatment with fixed retreatment. (PRN+FIXED) for wet AMD*. International Symposium of Pharmacology and Therapeutics, Vienna 1-4 Dec 2011. (submitted to Publication to Graefe's Archive for Clinical and Experimental Ophthalmology).



## Bibliografía

1. Olson JH, Erie JC, Bakri SJ. Nutritional supplementation and age-related macular degeneration *Semin Ophthalmol.* 2011 May; 26:131-6.
2. Seddon JM, Reynolds R, Yu Y, et al. Risk models for progression to advanced age-related macular degeneration using demographic, environmental, genetic and ocular factors.
3. Hageman GS, Luthert PJ, Chong NH et al. An integrated hypothesis that considers drusen as biomarkers of immune-mediated processes at the RPE-Bruch's membrane interface in aging and age-related macular degeneration. *Prog Retin Eye Res* 2001; 20:705-732.
4. Anderson Dh, Mullins RF, Hageman GS, Johnson LV. A role for local inflammation in the formation of drusen in the aging eye. *Am J Ophthalmol* 2002; 134: 411-31.
5. Hageman GS, Anderson DH, Johnson LV, et al. A common haplotype in the complement regulatory gene factor H (HF1/CFH) predisposes individuals to age-related macular degeneration. *Proc Natl Acad sci USA* 2005; 102: 7227-32.
6. Hageman GS, Hancox LS, Taiber Aj, et al. AMD Clinical Study Group. Extended haplotypes in the complement factor H (CFH) and CFH-related (CFHR) family of genes protect against age-related macular degeneration: characterization, ethnic distribution and evolutionary implications. *Ann Med* 2006; 38: 592-604.
7. Gold B, Merriam JE, Zernant J, et al. AMD Genetics Clinical Study Group. Variation in factor B (BF) and component 2 (C2) genes is associated with age-related macular degeneration. *Nat Genet* 2006; 38: 458-62.
8. Zanke B, Hawken S, Carter R, Chow D. A genetic approach to stratification of risk for age-related macular degeneration, *Can J Ophthalmol* 2010 Feb; 45: 22-7.
9. Hollyfield JG, Pérez VL, Salomon RG. A hapten generated from an oxidation fragment of docosahexaenoic acid is sufficient to initiate age-related macular degeneration. *Mol Neurobiol* 2010 Jun 41: 290-8.
10. Weigert G, Kaya S, Pemp B. Effects of lutein supplementation on macular pigment optical density and visual acuity in patients with age-related macular degeneration. *Invest Ophthalmol Vis Sci.* 2011 Oct 17; 52: 8174-8.
11. Nolan JM, O'Reilly P, Loughman J, et al. Augmentation of macular pigment following implantation of blue light-fil-

## 1 | Tratamiento de la Degeneración Macular Asociada a la Edad (DMAE) Exudativa y Atrófica.

- tering intraocular lenses at the time of cataract surgery. *Invest Ophthalmol Vis Sci.* 2009 Oct; 50: 4777-85.
12. Millen AE, Volland R, Sondel SA et al. The CAREDS Study Group. Vitamin D status and early age-related macular degeneration in postmenopausal women. *Arch Ophthalmol* 2011 Apr; 129: 481-9.
  13. Spaide RF, Koizumi H, Pozzoni MC. Enhanced depth imaging spectral-domain optical coherence tomography. *Am J Ophthalmol* 2008 Oct; 146: 496-500.
  14. Spaide RF. Age-related choroidal atrophy. *Am J Ophthalmol* 2009 Apr; 147: 801-10.
  15. Robinson Cd, Krebs I, Binder S, et al. Vitreomacular adhesion in active and end-stage age related macular degeneration. *Am J Ophthalmol* 2009; 148: 79-82.
  16. Wong WT, Kam W, Cunningham D, et al. Treatment of geographic atrophy by the topical administration of OT-551: results of a phase II clinical trial. *Invest Ophthalmol Vis Sci.* 2010 Dec; 51: 6131-9.
  17. Emerich DF, Thanos CG. NT-501: an ophthalmic implant of polymer-encapsulated ciliary neurotrophic factor-producing cells. *Curr Opin Mol Ther.* 2008 Oct; 10: 506-15.
  18. Macular photocoagulation study group. Argon laser photocoagulation for neovascular maculopathy. Five-years results from randomized clinical trials. *Arch Ophthalmol* 1991;109:1109-14.
  19. Macular photocoagulation study group. Argon laser photocoagulation for juxtafoveal choroidal neovascularization. Five-years results from randomized clinical trials. *Arch Ophthalmol* 1994; 112: 500-9.
  20. Macular photocoagulation study group. Laser photocoagulation of subfoveal neovascular lesions in age-related macular degeneration. Results of a randomized clinical trials. *Arch Ophthalmol* 1991; 109: 1220-31.
  21. Bhatt NS, Al-Shirawi NM, Diamond JG. Krypton laser photocoagulation of peripapillary choroidal neovascular membrane. *Ophthalmic Surg Lasers* 1999; 30: 56-8.
  22. Lai TY, Chan WM, Lam DS. Laser photocoagulation of indocyanine green angiographically identified feeder vessels to idiopathic polypoidal choroidal vasculopathy. *Am J Ophthalmol* 2004; 138: 693-4
  23. Johnson TM, Glaser BM. Focal laser ablation of retinal angiomatous proliferation. *Retina* 2006; 26: 765-72.
  24. Roth DB, Scott IU, Gloth JM, et al. Micropulsed laser photocoagulation and intravitreal triamcinolone acetonide injection for the treatment of retinal angiomatous proliferation. *Retina* 2007; 27: 1201-4.
  25. Merrill PT, LoRusso FJ, Lomeo MD, Saxe SJ, Khan MM, et al. Surgical removal of subfoveal choroidal neovascularization in age-related macular degeneration. *Ophthalmology* 1999; 106: 782-9.
  26. Kokame GT, Yamaoka S. Subretinal surgery for peripapillary subretinal neovascular membranes. *Retina* 2005; 25: 564-9.
  27. Photodynamic therapy of subfoveal choroidal neovascularization in age-related macular degeneration with verteporfin: one-year results of 2 randomized clinical trials—TAP report. Treatment of age-related macular degeneration with photodynamic therapy (TAP) Study Group. *Arch*

- Ophthalmol. 1999; 117: 1329-45. Erratum in: Arch Ophthalmol 2000; 118: 488.
28. Verteporfin in Photodynamic Therapy (VIP) Study Group. Photodynamic Therapy of Subfoveal Choroidal Neovascularization in Pathologic Myopia with Verteporfin (one-year results of a randomized clinical trial – VIP report no. 1. Ophthalmology. 2001; 108: 841-852.
  29. Bressler NM. Verteporfin therapy of subfoveal choroidal neovascularization in age-related macular degeneration: two-year results of a randomized clinical trial including lesions with occult with no classic choroidal neovascularization—verteporfin in photodynamic therapy report 2. Am J Ophthalmol 2002; 133: 168–169.
  30. Ruiz-Moreno JM, Montero J, Barile S, Zarbin M. Photodynamic therapy and high doses intravitreal triamcinolone to treat exudative age-related macular degeneration: One year outcome. Retina 2006; 26: 602-612.
  31. Arias L, Garcia-Arumi J, Ramon JM, Badia M, Rubio M, Pujol O. Photodynamic therapy with intravitreal triamcinolone in predominantly classic choroidal neovascularization: one-year results of a randomized study. Ophthalmology 2006; 113: 2243-50.
  32. Kaiser PK, TAP Study Group. Five-year results of verteporfin therapy for subfoveal CNV due to AMD: third year of an open-label extension of the TAP Investigation. Invest Ophthalmol Vis Sci 2003; 44: E-Abstract 1099.
  33. U Chakravarthy, G Soubrane, F Bandello, V Chong, C Creuzot-Garcher, S A Dimitrakos, II, J-F Korobelnik, M Larsen, J Monés, D Pauleikhoff, C J Pournaras, G Staurengi, G Virgili, and S Wolf Evolving European guidance on the medical management of neovascular age related macular degeneration. Br. J. Ophthalmol. 2006; 90: 1188-1196.
  34. Gragoudas ES, Adamis AP, Cunningham Jr ET, Feinsod M, Guyer DR. Pegaptanib for neovascular age-related macular degeneration. N Engl J Med 2004; 351: 2805–2816.
  35. VEGF Inhibition Study in Ocular Neovascularization (V.I.S.I.O.N.) Clinical Trial Group, Chakravarthy U, Adamis AP, Cunningham ET Jr, Goldbaum M, Guyer DR, Katz B, Patel M. Year 2 efficacy results of 2 randomized controlled clinical trials of pegaptanib for neovascular age-related macular degeneration. Ophthalmology 2006; 113: 1508-21.
  36. Heier JS, Boyer DS, Ciulla TA, Ferrone PJ, Jumper JM, Gentile RC, Kotlovker D, Chung CY, Kim RY; FOCUS Study Group. Ranibizumab combined with verteporfin photodynamic therapy in neovascular age-related macular degeneration: year 1 results of the FOCUS Study. Arch Ophthalmol. 2006; 124: 1532-42. Erratum in: Arch Ophthalmol. 2007; 125: 138.
  37. Antoszyk AN, Tuomi L, Chung CY, Singh A; FOCUS Study Group. Ranibizumab combined with verteporfin photodynamic therapy in neovascular age-related macular degeneration (FOCUS): year 2 results. Am J Ophthalmol. 2008; 145: 862-74.
  38. Stewart MW, Rosenfeld PJ, Penha FM, Wang F, Yehoshua Z, Bueno-Lopez E, Lopez PF. Pharmacokinetic rationale for dosing every 2 weeks versus 4 weeks with intravitreal ranibizumab, bevacizumab, and aflibercept



(vascular endothelial growth factor trap-eye). *Retina*. 2011 Dec 18. [Epub ahead of print].

39. Couch SM, Bakri SJ. Review of combination therapies for neovascular age-related macular degeneration. *Semin Ophthalmol*. 2011; 26: 114-20.
40. Das RA, Romano A, Chiosi F, Menzione M, Rinaldi M. Combined treatment modalities for age related macular degeneration. *Curr Drug Targets*. 2011; 12: 182-9.
41. Augustin AJ, Puls S, Offermann I. Triple therapy for choroidal neovascularization due to age-related macular degeneration: verteporfin PDT, bevacizumab, and dexamethasone. *Retina*. 2007; 27: 133-40.
42. Avila MP, Farah ME, Santos A, Duprat JP, Woodward BW, Nau J. Twelve-month short-term safety and visual-acuity results from a multicentre prospective study of epiretinal strontium-90 brachytherapy with bevacizumab for the treatment of subfoveal choroidal neovascularisation secondary to age-related macular degeneration. *Br J Ophthalmol*. 2009; 93: 305-9.
43. Rosenfeld PJ, Brown DM, Heier JS, Boyer DS, Kaiser PK, Chung CY et al. Ranibizumab for neovascular age-related macular degeneration. *N Engl J Med* 2006; 355: 1419–1431.
44. Brown DM, Kaiser PK, Michels M, Soubrane G, Heier JS, Kim RY et al. Ranibizumab versus verteporfin for neovascular age-related macular degeneration. *N Engl J Med* 2006; 355: 1432–1444.
45. Kaiser PK. Antivascular endothelial growth factor agents and their development: therapeutic implications in ocular diseases. *Am J Ophthalmol* 2006; 142: 660–668.
46. Kim KJ, Li B, Houck K, Winer J, Ferrara N. The vascular endothelial growth factor proteins: identification of biologically relevant regions by neutralizing monoclonal antibodies. *Growth Factors* 1992; 7: 53–64.
47. Chen Y, Wiesmann C, Fuh G, Li B, Christinger HW, McKay P et al. Selection and analysis of an optimized anti-VEGF antibody: crystal structure of an affinity-matured Fab in complex with antigen. *J Mol Biol* 1999; 293: 865–881.
48. Rosenfeld PJ, Schwartz SD, Blumenkranz MS, Miller JW, Haller JA, Reimann JD et al. Maximum tolerated dose of a humanized anti-vascular endothelial growth factor antibody fragment for treating neovascular age-related macular degeneration. *Ophthalmology* 2005; 112:1 048–1053.
49. Michelle Dalton. Lucentis at one year. *Eyeworld* 2008-5-525 11: 12:21 <http://www.eyeworld.org/printarticle.php?id=4390>
50. Ip MS, Scott IU, Brown GC, Brown MM, Ho AC, Huang SS, Recchia FM; American Academy of Ophthalmology. Anti-vascular endothelial growth factor pharmacotherapy for age-related macular degeneration: a report by the American Academy of Ophthalmology. *Ophthalmology* 2008; 115: 1837-46.
51. Michels S, Rosenfeld PJ, Puliafito CA, et al. Systemic bevacizumab (Avastin) therapy for neovascular age-related macular degeneration twelve-week results of an uncontrolled open-label clinical study. *Ophthalmology* 2005; 112: 1035–47.
52. Rosenfeld PJ, Fung AE, Puliafito CA. Optical coherence tomography findings after an intravitreal injection of bevacizumab (Avastin) for macular edema from central retinal vein occlusion.

- Ophthalmic Surg Lasers Imaging 2005; 36: 336–9.
53. Rosenfeld PJ, Moshfeghi AA, Puliafito CA. Optical coherence tomography findings after an intravitreal injection of bevacizumab (Avastin) for neovascular age-related macular degeneration. *Ophthalmic Surg Lasers Imaging* 2005; 36: 331–5.
  54. Spaide RF, Laud K, Fine HF, Klancnik Jr JM, Meyerle CB, Yannuzzi LA et al. Intravitreal bevacizumab treatment of choroidal neovascularization secondary to age-related macular degeneration. *Retina* 2006; 26: 383–390.
  55. Aisenbrey S, Ziemssen F, Volker M, Gellissen F, Szurman P, Jaissle G et al. Intravitreal bevacizumab (Avastin) for occult choroidal neovascularization in age-related macular degeneration. *Graefes Arch Clin Exp Ophthalmol* 2007; 245: 941–948.
  56. Chen E, Kaiser RS, Vander JF. Intravitreal bevacizumab for refractory pigment epithelial detachment with occult choroidal neovascularization in age-related macular degeneration. *Retina* 2007; 27: 445–450.
  57. Rich RM, Rosenfeld PJ, Puliafito CA, Dubovy SR, Davis JL, Flynn Jr HW et al. Short-term safety and efficacy of intravitreal bevacizumab (Avastin) for neovascular age-related macular degeneration. *Retina* 2006; 26: 495–511.
  58. Emerson MV, Lauer AK, Flaxel CJ, Wilson DJ, Francis PJ, Stout JT et al. Intravitreal bevacizumab (Avastin) treatment of neovascular age-related macular degeneration. *Retina* 2007; 27: 439–444.
  59. Wu L, Martinez-Castellanos MA, Quiroz-Mercado H, Arevalo JF, Berrocal MH, Farah ME et al. Twelve-month safety of intravitreal injections of bevacizumab (Avastin<sup>(R)</sup>): results of the Pan-American collaborative retina study group (PACORES). *Graefes Arch Clin Exp Ophthalmol* 2007; 246: 81–87.
  60. C A Cleary, S Jungkim, K Ravikumar, C Kelliher, R W Acheson and M Hickey-Dwyer: Intravitreal bevacizumab in the treatment of neovascular age-related macular degeneration, 6- and 9-month results. *Eye* 2008; 22: 82–86.
  61. Bashshur ZF, Haddad ZA, Schakal A, Jaafar RF, Saab M, Nouredin BN. Intravitreal bevacizumab for treatment of neovascular age-related macular degeneration: a one-year prospective study. *Am J Ophthalmol.* 2008; 145: 249-256.
  62. Chen CY, Wong TY, Heriot WJ. Intravitreal bevacizumab (Avastin) for neovascular age-related macular degeneration: a short-term study. *Am J Ophthalmol* 2007; 143: 510–512.
  63. Macular photocoagulation study group. Laser photocoagulation of subfoveal neovascular lesions of age-related macular degeneration. Update findings from two clinical trials. *Ophthalmology* 1993; 111: 1200-9.
  64. Fung AE, Lalwani GA, Rosenfeld PJ, Dubovy SR, Michels S, Feuer WJ, Puliafito CA, Davis JL, Flynn HW Jr, Esquiabro M. An optical coherence tomography-guided, variable dosing regimen with intravitreal ranibizumab (Lucentis) for neovascular age-related macular degeneration. *Am J Ophthalmol.* 2007; 143: 566-83.
  65. Regillo CD, Brown DM, Abraham P, Yue H, Ianchulev T, Schneider S, Shams N. Randomized, double-masked, sham-



## 1 | Tratamiento de la Degeneración Macular Asociada a la Edad (DMAE) Exudativa y Atrófica.

controlled trial of ranibizumab for neovascular age-related macular degeneration: PIER Study year 1. *Am J Ophthalmol.* 2008;145: 239-248.

66. Schmidt-Erfurth U, Eldem B, Guymer RB, Korobelnik JF et al. Efficacy and Safety of Monthly versus Quarterly Ranibizumab Treatment in neovascular age-related macular degeneration. The EXCITE study. *Ophthalmology* 2011; 118: 831-839.
67. Holz FG, Amoaku W, Donate J, Guymer RB et al. Safety and efficacy of a flexible dosing regimen of Ranibizumab in neovascular age-related macular degeneration: The SUSTAIN study. *Ophthalmology* 2011; 118: 663-671
68. Sadda SR. HORIZON extension trial of ranibizumab [LUCENTIS] for neovascular age-related macular degeneration [AMD]: first-year safety and efficacy results. Presented at: Retina Society Annual Meeting. Scottsdale, AZ, USA, 25–28 September 2008.

### Website

69. An Extension Study to Evaluate the Safety and Tolerability of Ranibizumab in Subjects with Choroidal Neovascularization Secondary to AMD or Macular Edema Secondary to RVO <http://clinicaltrials.gov/ct2/show/NCT00379795>
70. A Study to Evaluate Ranibizumab in Subjects with Choroidal Neovascularization (CNV) Secondary to Age-Related Macular Degeneration (AMD) <http://clinicaltrials.gov/ct2/show/NCT00251459>
71. EXCITE – Efficacy and Safety of Ranibizumab in Patients With Subfoveal Choroidal Neovascularization (CNV) Secondary to Age-Related Ma-

cular Degeneration (ARMD) <http://clinicaltrials.gov/ct2/show/NCT00275821>

72. SUSTAIN – Study of Ranibizumab in Patients with Subfoveal Choroidal Neovascularization Secondary to Age-Related Macular Degeneration <http://clinicaltrials.gov/ct2/show/NCT00331864>
73. Lalwani GA, Rosenfeld PJ, Fung AE, et al. A variable-dosing regimen with intravitreal ranibizumab for neovascular age-related macular degeneration: year 2 of the PrONTO study. *Am J Ophthalmol* 2009; 148: 43-58.
74. The CATT Research Group: Ranibizumab and Bevacizumab for Neovascular Age-Related Macular Degeneration. *N Engl J Med* 2011; 364: 1897-1908.
75. Mitchell P, Korobelnik JF, Lanzetta P, et al. Ranibizumab (Lucentis) in neovascular age-related macular degeneration: evidence from clinical trials. *Br J Ophthalmol* 2010; 94: 2-13.
76. Cohen SY, Dubois L, Tadayoni R, et al. Results of one-year's treatment with ranibizumab for exudative age-related macular degeneration in a clinical setting. *Am J Ophthalmol* 2009; 148: 409-413.
77. Dadgostar H, Ventura A, Chung JY, et al. Evaluation of injection frequency and visual acuity outcomes for ranibizumab monotherapy in exudative age-related macular degeneration. *Ophthalmology* 2009; 116: 1740-1747.
78. Rothenbuehler SP, Waeber D, Brinkmann CK, et al. Effects on ranibizumab in patients with subfoveal choroidal neovascularization attributable to age-related macular degeneration. *Am J Ophthalmol* 2009; 147: 831-837.

79. Arias L, Román I, Masuet-Aumatell C, et al. One-year results of a flexible regimen with ranibizumab therapy in macular degeneration: relationship with the number of injections. *Retina* 2011; 31: 1261-1267.
80. Steinbrook R. The price of sight—ranibizumab, bevacizumab, and the treatment of macular degeneration. *N Engl J Med*. 2006 Oct 5; 355: 1409-12
81. Rosenfeld PJ. Bevacizumab versus ranibizumab for AMD. *N Engl J Med*. 2011 May 19; 364: 1966-7.
82. Mendis R, Leslie T, McBain V, Lois N. Combined therapy for retinal angioma-tous proliferation with intravitreal triam-cinolone and argon laser photocoagula-tion. *Br J Ophthalmol* 2008; 92: 1154-6.
83. Bottoni F, Massacesi A, Cigada M, et al. Treatment of retinal angiomatous proli-feration in age-related macular degene-ration: a series of 104 cases of retinal angiomatous proliferation. *Arch Oph-thalmol* 2005; 123: 1644–50.
84. Shiragami C, Iida T, Nagayama D, Ba-ba T, Shiraga F. Recurrence after surgi-cal ablation for retinal angiomatous proliferation. *Retina*. 2007 Feb; 27: 198-203.
85. Gupta B, Jyothi S, Sivaprasad S. Cur-rent treatment options for retinal an-giomatous proliferans (RAP). *Br J Oph-thalmol* 2010; 94: 672-7.
86. Steigerwalt RD Jr, Pascarella A. Retinal Angiomatous Proliferation Successfully Treated with Indocyanine Green Dye-Enhanced Photocoagulation. *Ophthal-mic Surg Lasers Imaging* 2010 2:1-6.
87. Bearely S, Espinosa-Heidmann DG, Cou-sins SW. The role of dynamic indocyani-ne green angiography in the diagnosis and treatment of retinal angiomatous proliferation. *Br J Ophthalmol* 2008; 92: 191–6.
88. Yannuzzi LA, Negrao S, Iida T, et al. Re-tinal angiomatous proliferation in age-related macular degeneration. *Retina* 2001; 21: 416–34.
89. Montero JA, Fernandez MI, Gomez-Ulla F, Ruiz-Moreno JM. Efficacy of intravi-treal bevacizumab to treat retinal angio-matous proliferation stage II and III. *Eur J Ophthalmol* 2009; 19: 448-51.
90. Gharbiya M, Allievi F, Recupero V, Marti-ni D, Mazzeo L, Gabrieli CB. Intravitreal bevacizumab as primary treatment for re-tinal angiomatous proliferation: twelve-month results. *Retina* 2009; 29: 740-9.
91. Hemeida TS, Keane PA, Dustin L, Sadda SR, Fawzi AA. Long-term visual and anat-omical outcomes following anti-VEGF mo-notherapy for retinal angiomatous proli-feration. *Br J Ophthalmol* 2010; 94: 701-5.
92. Engelbert M, Zweifel SA, Freund KB. “Treat and extend” dosing of intravitreal anti-vascular endothelial growth factor therapy for type 3 neovasculariza-tion/retinal angiomatous proliferation. *Re-tina* 2009; 29: 1424-31.
93. Parodi MB, Iacono P, Menchini F, Sheth S, Polini G, Pittino R, Bandello F. Intravi-treal bevacizumab versus ranibizumab for the treatment of retinal angiomatous pro-liferation. *Acta Ophthalmol* 2011 Sep 22.
94. Argon laser photocoagulation for senile macular degeneration. Results of a ran-domized clinical trial. *Arch Ophthalmol* 1982; 100: 912–18.
95. Scott AW, Bressler SB. Retinal angio-matous proliferation or retinal anasto-mosis to the lesion. *Eye (Lond)*. 2010; 24: 491-6.



## 1 | Tratamiento de la Degeneración Macular Asociada a la Edad (DMAE) Exudativa y Atrófica.

96. Montero JA, Ruiz-Moreno JM, Sanabria MR, Fernandez-Munoz M. Efficacy of intravitreal and periocular triamcinolone associated with photodynamic therapy for treatment of retinal angiomatous proliferation. *Br J Ophthalmol* 2009; 93: 166-70..
97. Saito M, Shiragami C, Shiraga F, Kano M, Iida T. Comparison of intravitreal triamcinolone acetonide with photodynamic therapy and intravitreal bevacizumab with photodynamic therapy for retinal angiomatous proliferation. *Am J Ophthalmol* 2010; 149: 472-81.
98. Rouvas AA, Papakostas TD, Vavvas D, Vergados I, Moschos MM, Kotsolis A, Ladas ID. Intravitreal ranibizumab, intravitreal ranibizumab with PDT, and intravitreal triamcinolone with PDT for the treatment of retinal angiomatous proliferation: a prospective study. *Retina* 2009; 29: 536-44.
99. Viola F, Mapelli C, Villani E, Tresca Carducci F, Vezzola D, Ratiglia R. Sequential combined treatment with intravitreal bevacizumab and photodynamic therapy for retinal angiomatous proliferation. *Eye (Lond)* 2010; 24: 1344-51.
100. Lo Giudice G, Gismondi M, De Belvis V, Cian R, Tavolato M, Galan A. Single-session photodynamic therapy combined with intravitreal bevacizumab for retinal angiomatous proliferation. *Retina* 2009; 29: 949-55.
101. Shima C, Gomi F, Sawa M, Sakaguchi H, Tsujikawa M, Tano Y. One-year results of combined photodynamic therapy and intravitreal bevacizumab injection for retinal pigment epithelial detachment secondary to age-related macular degeneration. *Graefes Arch Clin Exp Ophthalmol* 2009; 247: 899-906.
102. Yuzawa M, Mori R, Haruyama M. A study of laser photocoagulation for polypoidal choroidal vasculopathy. *Jpn J Ophthalmol* 2003; 47: 379—84
103. Gomi F, Tano Y. Polypoidal choroidal vasculopathy and treatments. *Curr Opin Ophthalmol* 2008; 19: 208-12.
104. Spaide RF, Donsoff I, Lam DL, et al. Treatment of polypoidal choroidal vasculopathy with photodynamic therapy. *Retina* 2002; 22: 529-35.
105. Kim SJ, Yu HG. Efficacy of combined photodynamic therapy and intravitreal bevacizumab injection versus photodynamic therapy alone in polypoidal choroidal vasculopathy. *Retina* 2011; 31: 1827-34.
106. Ricci F, Calabrese A, Regine F, Missiroli F, Ciardella AP. combined reduced fluence photodynamic therapy and intravitreal ranibizumab for polypoidal choroidal vasculopathy. *Retina*. 2012 Jan 3.
107. Lai TY, Lee GK, Luk FO, Lam DS. Intravitreal ranibizumab with or without photodynamic therapy for the treatment of symptomatic polypoidal choroidal vasculopathy. *Retina* 2011; 31: 1581-8.
108. Tomita K, Tsujikawa A, Yamashiro K, Ooto S, Tamura H, Otani A, Nakayama Y, Yoshimura N. Treatment of polypoidal choroidal vasculopathy with photodynamic therapy combined with intravitreal injections of ranibizumab. *Am J Ophthalmol* 2012; 153: 68-80.
109. Economides AN, Carpenter LR, Rudge JS et al. Cytokine traps: multi-component, high-affinity blockers of cytokine action. *Nat Med* 2002; 9: 47-52.
110. Holash J, Davis S, Papadopoulos N et al. VEGF-Trap: a VEGF blocker with potent antitumor effects. *Proc Natl Acad Sci USA* 2002; 99: 11393-11398.

- 111.** Stewart MW, Rosenfeld PJ. Predicted biological activity of intravitreal VEGF Trap. *Br J Ophthalmol* 2008; 92: 667-668.
- 112.** Schmidt-Erfurth U, Chong V, Kirchhof B, Korobelnik J-F, Papp A, Anderesi M, Groetzbach G, Sommerauer B, Sandbrink R, Ogura Y. Primary Results of an International Phase III Study Using Intravitreal VEGF Trap-Eye Compared to Ranibizumab in Patients with Wet AMD (VIEW 2). *Invest Ophthalmol Vis Sci* 2011; 52: E-Abstract 1650. Nguyen Q, Heier J, Brown D, Ho A, Kaiser P, Vittori R. VIEW 1 Study Group. Randomized, Double-masked, Active-controlled Phase 3 Trial Of The Efficacy And Safety Of Intravitreal VEGF Trap-Eye In Wet AMD: One-year Results Of The View-1 Study. *Invest Ophthalmol Vis Sci* 2011; 52: E-Abstract 3073
- 113.** Jager RD, Aiello LP, Patel SC, et al. Risks of intravitreal injection: a comprehensive review. *Retina* 2004; 24: 676-98.
- 114.** Brown DM, Michels M, Kaiser PK, et al. Ranibizumab versus verteporfin photodynamic therapy for neovascular age related macular degeneration: two-year results of the ANCHOR study. *Ophthalmology* 2009; 116: 57-65, e5.
- 115.** Singerman LJ, Masonson H, Patel M, et al for the VEGF Inhibition Study In Ocular Neovascularization (V.I.S.I.O.N.) Clinical Trial Group. Pegaptanib sodium for neovascular age-related macular degeneration: third year safety results of the V.I.S.I.O.N. trial. *Br J Ophthalmol* 2008; 92:1606-11.
- 116.** Mason JO, White MF, Feist RM, et al. Incidence of acute onset endophthalmitis following intravitreal bevacizumab (Avastin) injection. *Retina* 2008; 28: 564-7.
- 117.** Pilli S, Kotsolis A, Spaide RF, et al. Endophthalmitis associated with intravitreal anti-vascular endothelial growth factor therapy injections in an office setting. *Am J Ophthalmol* 2008; 145: 879-82.
- 118.** Fintak DR, Shah GK, Blinder KJ, et al. Incidence of endophthalmitis related to intravitreal injection of bevacizumab and ranibizumab. *Retina* 2008; 28: 1395-9.
- 119.** Meyer CH et al. Incidence of rhegmatogenous retinal detachments after intravitreal anti-vascular endothelial factor injections. *Acta Ophthalmol* 2011; 89: 70-75.
- 120.** Chan CK, Meyer CH, Gross JG, et al. Retinal pigment epithelial tears after intravitreal bevacizumab injection for neovascular age-related macular degeneration. *Retina* 2007; 27: 541-51.
- 121.** Ronan SM, Yoganathan P, Chien FY, et al. Retinal pigment epithelium tears after intravitreal injection of bevacizumab (Avastin) for neovascular age-related macular degeneration. *Retina* 2007; 27: 535-40.
- 122.** Chan CK, Abraham P, Meyer CH, et al. Optical coherence tomography-measured pigment epithelial detachment height as a predictor for retinal pigment epithelial tears associated with intravitreal bevacizumab injections. *Retina* 2010; 30: 203-11.
- 123.** Chiang A, Chang LK, Yu F, Sarraf D. Predictors of anti VEGF-associated retinal pigment epithelial tear using FA and OCT analysis. *Retina* 2008; 28: 1265-9.
- 124.** Casswell AG, Kohen D, Bird AC. Retinal pigment epithelial detachments in the elderly: classification and outcome. *Br J Ophthalmol* 1985; 69: 397-403.



## 1 | Tratamiento de la Degeneración Macular Asociada a la Edad (DMAE) Exudativa y Atrófica.

- 125.** Meyer CH, Rodrigues EB, Michels S, Mennel S, Schmidt JC, Martinazzo M, Helb HM & Farah ME. Incidence of damages to the crystalline lens during intravitreal injections. *J Ocul Pharmacol Ther* 2010; 26: 491–495.
- 126.** Gismondi M, Salati C, Salvetat ML, et al. Short-term effect of intravitreal injection of Ranibizumab (Lucentis) on intraocular pressure. *J Glaucoma* 2009; 18: 658-61.
- 127.** Sharei V, Ho"hn F, Ko"hler T, et al. Course of intraocular pressure after intravitreal injection of 0.05 ml ranibizumab (Lucentis). *Eur J Ophthalmol* 2010; 20: 174-9.
- 128.** Horsley MB, Mandava N, Maycotte MA, and Kahook MY. Retinal Nerve Fiber Layer Thickness in Patients Receiving Chronic Anti-Vascular Endothelial Growth Factor Therapy. *Am J Ophthalmol* 2010; 150: 558–561.
- 129.** Ladas ID, Karagiannis DA, Rouvas AA, et al. Safety of repeat intravitreal injections of bevacizumab versus ranibizumab: our experience after 2,000 injections. *Retina* 2009; 29: 313-8.
- 130.** Day S, Acquah K, Mruthyunjaya P, Grossman DS, Lee PP, and Sloan FA. Ocular Complications After Anti-Vascular Endothelial Growth Factor Therapy in Medicare Patients With Age-Related Macular Degeneration. *Am J Ophthalmol* 2011; 152: 266–272.
- 131.** Boyer DS, Heier JS, Brown, Francom SD, Ianchulev T, Rubio RG. A Phase IIIb Study to Evaluate the Safety of Ranibizumab in Subjects with Neovascular Age-related Macular Degeneration. *Ophthalmology* 2009; 116: 1731–1739.
- 132.** Tolentino M. Systemic and Ocular Safety of Intravitreal Anti-VEGF Therapies for Ocular Neovascular Disease. *Surv Ophthalmol* 2011; 56:95–113.
- 133.** Apte RS, Modi M, Masonson H, et al. Pegaptanib 1-year systemic safety results from a safety—pharmacokinetic trial in patients with neovascular age-related macular degeneration. *Ophthalmology*. 2007; 114: 1702-12.
- 134.** Fung AE, Rosenfeld PJ, Reichel E. The International Intravitreal Bevacizumab Safety Survey: using the Internet to assess drug safety worldwide. *Br J Ophthalmol* 2006; 90: 1344-9.
- 135.** Gillies MC, Wong TY. Ranibizumab for neovascular age-related macular degeneration. *N Engl J Med*. 2007; 356: 748-9, author reply 749-50.
- 136.** Boyer D. Meta-analysis of APTC events in key phase II and III studies with ranibizumab in wet AMD [AAO oral presentation]. Presented at the 2008 Annual Meeting of the American Academy of Ophthalmology; November 8–11, 2008; Atlanta, GA.
- 137.** Ueta T, Yanagi Y, Tamaki Y, et al. Cerebrovascular accidents in ranibizumab. *Ophthalmology* 2009;116(2):362.
- 138.** Adamis AP. Targeting angiogenesis, the underlying disorder in neovascular age-related macular degeneration. *Can J Ophthalmol* 2005; 40: 352-58.
- 139.** Saint-Geniez m, Maharaj A, Walshe t et al. Endogenous VEGF is required for visual function: evidence for a survival role on Müller cells and photoreceptors. *PLOS One* 2008; 3: e3554.
- 140.** Website. Clinicaltrials.gov. Reduced fluence visudyne-anti-VEGF-dexamethsone

in combination for AMD lesions (radical). <http://clinicaltrials.gov/ct2/show/NCT00492284>

- 141.** Website. Clinicaltrials.gov. A fase I, safety, tolerability and pharmacokinetic profile of intravitreal injections of E10030 (anti-VEGF pegylated aptamer) in subjects with neovascular age-related macular degeneration. <http://clinicaltrials.gov/ct2/show/NCT005699140>
- 142.** Lee AY, Raya AK, Kymes Sm et al. Pharmacogenetics of complement factor H (Y402H) and treatment of exudative age-related macular degeneration with ranibizumab. *Br J Ophthalmol* 2009; 93: 610-13.
- 143.** Ricklin D, Lambris JD. Complement-targeted therapeutics. *Nat Biotechnol*. 2007 Nov; 25: 1265-75.
- 144.** ClinicalTrials.gov identifier: NCT00473928. Safety of intravitreal POT-4 therapy for patients with neovascular age-related macular degeneration (AMD) (ASaP) 2010. [Accessed 9 October 2010]. Available at <http://www.clinicaltrial.gov/ct2/show/NCT00473928>.
- 145.** Wang Y, Wang VM, Chan CC The role of anti-inflammatory agents in age-related macular degeneration (AMD) treatment. *Eye (Lond)*. 2011 Feb; 25: 127-39.
- 146.** ClinicalTrials.gov identifier: NCT00766649. Sirolimus to treat geographic atrophy associated with age-related macular degeneration. 2010. Available at <http://www.clinicaltrial.gov/ct2/show/NC T00766649>.
- 147.** ClinicalTrials.gov identifier: NCT01136252. Intravitreal adalimumab in patients with choroidal neovascularization secondary to age-related macular degeneration. 2010. Available at <http://www.clinicaltrial.gov/ct2/show/NCT01136252>.
- 148.** ClinicalTrials.gov identifier: NCT00304954. Infliximab, Sirolimus and Daclizumab to Treat Age-Related Macular Degeneration. 2010. Available at <http://www.clinicaltrial.gov/ct2/show/NC T00304954>.
- 149.** Jonas JB, Spandau UH, Kampeter BA, Harder B. Follow-up after intravitreal triamcinolone acetonide for exudative age-related macular degeneration. *Eye (Lond)*. 2007 Mar; 21: 387-94.
- 150.** Jonas JB, Ihloff AK, Harder B, et al. Intravitreal bevacizumab versus triamcinolone acetonide for exudative age-related macular degeneration. *Ophthalmic Res*. 2009; 41: 21-7.
- 151.** Lund RD, Wang S, Klimanskaya I et al. Human embryonic stem cell-derived cells rescue visual function in dystrophic rats. *Cloning stem cells* 2006; 8: 189-99.
- 152.** Srivastava GK, Martín L, Singh AK, Fernandez-Bueno I, Gayoso MJ, Garcia-Gutierrez MT, Girotti A, Alonso M, Rodríguez-Cabello JC, Pastor JC. Elastin-like recombinamers as substrates for retinal pigment epithelial cell growth. *J Biomed Mater Res A*. 2011 Jun 1; 97: 243-50.
- 153.** Hynes SR, Lavik EB. A tissue-engineered approach towards retinal repair: Scaffolds for cell transplantation to the subretinal space. *Graefes Arch Clin Exp Ophthalmol* 2010; 248: 763-78.





## Referencias: Actualización 2014

1. Ferris FL 3rd, Wilkinson CP, Bird A, Chakravarthy U, Chew E, Csaky K, Sadda SR; Beckman Initiative for Macular Research Classification Committee. Clinical classification of age-related macular degeneration. *Ophthalmology* 2013; 120: 844-5.
2. Freund KB, Zweifel SA, Engelbert M. Do we need a new classification for choroidal neovascularization in age-related macular degeneration? *Retina* 2010;30:1333-49
3. Gass JD. Biomicroscopic and histopathologic considerations regarding the feasibility of surgical excision of subfoveal neovascular membranes. *Am J Ophthalmol* 1994;118:285-9
4. Grossniklaus HE, Green WR. Choroidal neovascularization. *Am J Ophthalmol* 2004;137:496-503.
5. Steinbrook R. The price of sight-ranibizumab, bevacizumab, and the treatment of macular degeneration. *N Engl J Med* 2006;355:1409-12
6. Rosenfeld PJ. Bevacizumab versus ranibizumab for AMD. *N Engl J Med* 2011;364:1966-7.
7. CATT Research Group, Martin DF, Maguire MG, Ying GS, Grunwald JE, Fine SL, Jaffe GJ. Ranibizumab and bevacizumab for neovascular age-related macular degeneration. *N Engl J Med* 2011;364:1897-908.
8. Comparison of Age-related Macular Degeneration Treatments Trials (CATT) Research Group, Martin DF, Maguire MG, Fine SL, Ying GS, Jaffe GJ, Grunwald JE, Toth C, Redford M, Ferris FL 3rd. Ranibizumab and bevacizumab for treatment of neovascular age-related macular degeneration: two-year results. *Ophthalmology* 2012;119:1388-98
9. Chakravarthy U, Harding SP, Rogers CA, Downes SM, Lotery AJ, Wordsworth S, Reeves BC, on behalf of the IVAN study investigators. Ranibizumab versus bevacizumab to treat neovascular age-related macular degeneration: One-year findings from the IVAN randomized trial. *Ophthalmology* 2012;119:1399-1411.
10. Chakravarthy U, Harding SP, Rogers CA, Downes SM, Lotery AJ, Culliford LA, Reeves BC, on behalf of the IVAN study investigators. Alternative treatments to inhibit VEGF in age-related choroidal neovascularisation: 2-year findings of the IVAN randomised controlled trial. *Lancet* 2013 Jul 18 doi:pii: S 0 1 4 0 - 6 7 3 6 ( 1 3 ) 6 1 5 0 1 - 9 . 10.1016/S0140-6736(13)61501-9. [Epub ahead of print].
11. Kodjikian L, Souied EH, Mimoun G, Mauguet-Fayssse M, Behar-Cohen F, Decullier E, Huot L, Aulagner G; GEFAL Study Group. Ranibizumab versus Bevacizumab for Neovascular Age-related Macular Degeneration: Results from the GEFAL Noninferiority Randomized Trial. *Ophthalmology*. 2013; Aug 2.
12. Schmidt-Erfurth U, Kaiser PK, Korobelnik JF, Brown DM, Chong V, Nguyen QD, et al. Intravitreal Aflibercept injection for neovascular Age-related Macular Degeneration. Ninety-six week results of the VIEW Studies. *Ophthalmology* 2013; en prensa.

