

I CONGRESO VIRTUAL DE LA SOCIEDAD ESPAÑOLA DE RETINA Y VITREO

16
MAYO
2020


retinaplus+
fundación
retinaplus.org



S E R V
Sociedad Española
de Retina y Vítreo

PROGRAMA

JUNTA DIRECTIVA



S E R V
Sociedad Española
de Retina y Vítreo

www.serv.es

PRESIDENTE

José García Arumí

VICEPRESIDENTE

Alfredo García Layana

SECRETARIO

Luis Arias Barquet

TESORERA

Maribel López Gálvez

VOCALES

Andalucía: Juan Manuel Cubero Parra

Aragón: Óscar Ruiz Moreno

Asturias: Ladislao Pérez Belmonte

Baleares: María Gómez Resa

Canarias: Miguel Ángel Reyes Rodríguez

Cantabria: Teresa Castro Ibáñez

Castilla la Mancha: Alfredo Fernández Ruiz

Castilla León: Ismael Miranda Díez

Cataluña: Laura Broc Iturralde

Extremadura: Natalia T. Márquez Ivacevich

Galicia: M^a José Rodríguez Cid

La Rioja: Ana I. Oca Lázaro

Madrid: Juan Donate López

Murcia: Álvaro de Casas Fernández

Navarra: José Andonegui Navarro

País Vasco: Antonio López Garrido

Com. Valenciana: Juan Carlos Elvira Cruañes

EXPRESIDENTES - CONSEJEROS

Antonio Piñero Bustamante

Fco. Borja Corcóstegui Guraya

Francisco Javier Gómez-Ulla de Irazazábal

Marta S. Figueroa

José María Ruiz Moreno

SECRETARÍA

C/ Xosé Chao Rego, 8 bajo.

15705 Santiago de Compostela. A Coruña. España.

T. +34 981 555 920

Correo-e: secretaria@serv.es

I CONGRESO VIRTUAL DE LA SOCIEDAD ESPAÑOLA DE RETINA Y VITREO

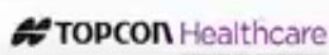SPONSOR PLATINO



SPONSOR PLATA



SPONSOR BRONCE



PROGRAMA

BIENVENIDA

José García Arumí. Presidente de la Sociedad Española de Retina y Vitreo.

MESA REDONDA: RETINA MÉDICA

Moderadores: *Maribel López Gálvez y Alfredo García Layana.*

- **DMAE neovascular a largo plazo.**
José Luis Olea Vallejo. Servicio de Oftalmología. Hospital Son Espases, Palma de Mallorca.
- **Anti-VEGF en ROP.**
Ana Campo Gesto. Complejo Hospitalario Universitario de Vigo, Pontevedra.
- **Treat and Extend con aflibercept.**
Jesús Pareja Esteban. Instituto Provincial de Oftalmología de Madrid-Hospital General Universitario Gregorio Marañón. Clínica Rementería, Madrid.
- **Novedades, guías y algoritmos en EMD.**
Francisco Javier Lavid de los Mozos. Hospital Punta de Europa, Algeciras.
- **Resultados en práctica clínica con Iluvien.**
José María Ruiz Moreno. Hospital Universitario Puerta de Hierro, Majadahonda, Madrid.
- **Abicipar en DMAE exudativa.**
Santiago Abengoechea Hernández. Departamento de Vitreo-Retina. Centro de Oftalmología Barraquer, Barcelona.
- **Optimizando el tratamiento del paciente diabético.**
Anna Boixadera Espax. Hospital Universitario Vall d'Hebrón, Barcelona.
- **Faricimab y PDS: explorando nuevas vías.**
Carmen Desco Esteban. FISABIO Oftalmología, Valencia.
- **Resultados de los subanálisis de los estudios Hawk y Harrier con brolicizumab.**
Oscar Ruiz Moreno. Hospital Universitario Miguel Servet, Zaragoza.

MESA REDONDA: RETINA QUIRÚRGICA

Moderadores: *José García Arumí y Antonio Piñero Bustamante.*

- **Extracción de la MLI: papel preventivo y cambios maculares.**
Iñigo Corcóstegui Crespo. Instituto Clínico Quirúrgico de Oftalmología (ICQO), Bilbao.
- **Novedades en la cirugía del melanoma coroideo.**
María José Blanco Teijeiro. Unidad de Retina Quirúrgica y Tumores Intraoculares del Adulto (URQTIA), Servicio de Oftalmología, EOXI Santiago de Compostela. SERGAS.
- **Manejo quirúrgico de las endoftalmitis.**
Isabel Relimpio López. Servicio de Oftalmología, Hospital Universitario Virgen Macarena, Sección de Retina, Hospital Viamed Santa Ángela. Sevilla.
- **Resultados preliminares con Luxturna.**
Jaume Català Mora. Hospital Sant Joan de Déu, Esplugues de Llobregat (Barcelona)
- **Actualización en la clasificación de las membranas epirretinianas.**
Marta S. Figueroa. Hospital Universitario Ramón y Cajal, Madrid.
- **Tratamiento de agujeros maculares refractarios con plasma rico en factores de crecimiento.**
Álvaro Fernández-Vega Sanz. Departamento de Retina. Instituto Universitario Fernández-Vega, Oviedo.

CONFERENCIA MAGISTRAL MEDALLA DE HONOR SERV 2020

- **Cystoid macular edema and cystoid maculopathies.**
Alain Gaudric. Université de Paris. Hôpital Lariboisière Dept of Ophthalmology.

COVID-19 Y RETINA

Moderador: *José García Arumí.*

- **Manifestaciones oculares y ensayos clínicos.**
Maribel López Gálvez. Hospital Clínico Universitario de Valladolid.
- **COVID-19 y consultas externas.**
Maximino Abrales López-Veiga. Complejo Hospitalario Universitario de Santiago de Compostela, A Coruña.
- **COVID-19 e inyecciones intravítreas.**
Alfredo García Layana. Clínica Universidad de Navarra, Pamplona/Iruña.
- **COVID-19 y quirófano.**
Luis Arias Barquet. Hospital Universitario de Bellvitge, Hospitalet de Llobregat, Barcelona.

MESA REDONDA: CASOS CLÍNICOS

Moderadores: *Luis Arias Barquet y Francisco Gómez-Ulla de Irazazábal.*

- **Heterogeneidad clínica en el síndrome de Alport.**
Rosa Coco Martín. IOBA, Valladolid.
- **Agujero macular por traumatismo contuso en niño.**
Juan Donate López. Hospital Clínico San Carlos, Madrid. Hospital La Luz, Madrid.
- **Más allá de las moscas volantes.**
Roberto Gallego Pinazo. Unidad de Mácula, Clínica Oftalvist, Valencia y Madrid.
- **Luxación posterior de ICL.**
Marta Suárez Leoz. Clínica Suárez Leoz. Sección de Retina del Instituto Oftálmico-Hospital Universitario Gregorio Marañón. Madrid.
- **Cirugía de fosea papilar con afectación macular.**
Ramón Torres Imaz. Unidad de retina y vítreo, Clínica Baviera. Hospital Universitario Clínico San Carlos. Madrid.
- **Hemorragia subretiniana calcificada en hematócornea.**
Fernando González del Valle. Hospital Gral. "La Mancha-Centro" Alcázar de San Juan, Ciudad Real.
- **Tumor del cuerpo ciliar.**
Xavier Maseras Bruguera. ICR - Institut Catala de la Retina, Barcelona.
- **Necrosis retiniana aguda tras vitrectomía.**
Amparo Navea Tejerina. Instituto de la Retina, Valencia.
- **Pliegue macular.**
Daniel Vilaplana. Sección de Retina y Vítreo. Hospitals Universitaris del Mar i de l'Esperança. Barcelona.
- **Reto diagnóstico en paciente asintomático.**
Salvador Pastor Idoate. IOBA, Valladolid.
- **Cavitación intracoroidea peripapilar en miopía patológica.**
Lourdes Macias Molinero. Hospital Universitario de Burgos.
- **Agujero macular en síndrome de Alport.**
Jeroni Nadal Reus. Centro de Oftalmología Barraquer, Barcelona.
- **Membranas neovasculares coroideas tras candidiasis ocular.**
Nuria Gajate Paniagua. Hospital Universitario de Burgos.
- **Bestrofinopatía autosómica recesiva con mutación novel.**
Enrique Rodríguez de la Rúa Franch. Unidad de Enfermedades Oculares Raras. Hospital Universitario Virgen Macarena, Sevilla.

COMUNICACIONES ORALES

*Desarrollo y validación de un sistema inteligencia artificial para la detección de patología macular mediante imágenes de tomografía de coherencia óptica.

Rodrigo Abreu González¹, José Natán Rodríguez Martín², José Julio Rodrigo Bello³ y Carlos Bermúdez Pérez².

¹Servicio de Oftalmología del Hospital Universitario Nuestra Señora de la Candelaria, Santa Cruz de Tenerife; ²Servicio de Tecnologías de la Información del Hospital Universitario Nuestra Señora de la Candelaria, Santa Cruz de Tenerife y ³Grafcan, Santa Cruz de Tenerife.

***¿Tiene el régimen treat and extend en degeneración macular asociada a la edad un stop?**

Gonzaga Garay Aramburu, David Rodríguez Feijoo, Maialen Aldazábal Echeveste, Zuriñe del Barrio López de Ipiña, Aitor Eiras Fernández y Arantzazu Larrauri Arana.

OSI Araba, Vitoria-Gasteiz (Álava)

***Estudio intervencional aleatorizado de suplementación nutricional en pacientes con degeneración macular asociada a la edad neovascular unilateral.**

Maximino José Abraldes López-Veiga¹, Sergio Recalde Maestre², Patricia Fernández Robredo², João Cruz Nascimento³, Emiliano Hernández Galilea⁴, Begoña Olmedilla Alonso⁵, José Juan Escobar Barranco⁶, Miguel Ángel Zapata Victori⁷, Rufino Silva⁸, Mariana Caballero Arredon⁹, M. Carmen López Sabater⁹, Pilar Calvo Pérez¹⁰ y Alfredo García Layana¹¹.

¹Complejo Hospitalario Universitario de Santiago de Compostela (A Coruña); ²Laboratorio de Oftalmología Experimental, Clínica Universidad de Navarra, Pamplona; ³Departamento de Retina, IRL, Lisboa; ⁴Departamento de Oftalmología, Universidad de Salamanca (Ibsal); ⁵Departamento de Metabolismo y Nutrición, ICTAN_CSIC, Madrid; ⁶Hospital Dos de Maig, Barcelona; ⁷Hospital Vall D'Hebron, Barcelona; ⁸Centro Hospitalar e Universitário de Coimbra (CHUC); ⁹Departamento de Nutrición, Ciencia de alimentos y gastronomía. Universidad de Barcelona; ¹⁰Hospital Universitario Miguel Servet, Zaragoza y ¹¹Clínica Universidad de Navarra, Pamplona.

***Resultado anatómico y funcional de pacientes con DMAE pseudotumoral: tratamiento quirúrgico vs tratamiento médico.**

Esther Cilveti Gómez, Olaia Subirà González, Antonio Andrade, Ruth Martín Pujol, Nerea Sevilla Rodoreda, Mónica Bergés Martí, Helena Brosa Morros, Randa Falah, Ana Boixadera Espax y José García-Arumí.

Hospital Universitario Vall d'Hebrón, Barcelona.

****Influencia de factores clínicos en la evolución funcional y anatómica a largo plazo de la degeneración macular asociada a la edad exudativa tratada según práctica clínica habitual.**

Sara Llorente González¹, Sergio Recalde Maestre², Elena Alonso Iglesias³, Manuel Sáenz de Viteri Vázquez³, Guillermo Fernández Sanz¹, Patricia Fernández Robredo², María Hernández Sánchez² y Jaione Bezunartea Bezunartea².

¹Clínica Universidad de Navarra, Madrid; ²Laboratorio de Oftalmología Experimental, Clínica Universidad de Navarra, Pamplona y ³Clínica Universidad de Navarra, Pamplona.

****Tratamiento de la vasculopatía coroidea polipoidea con aflibercept: datos de eficacia a largo plazo en vida real.**

Lucía Miguel Escuder, Sofía Batlle Ferrando, Sara Marín Martínez, Manuel Navarro Angulo, Laura Pelegrin Colás, María Socorro Alforja Castiella y Ricardo Casaroli-Marano.

Hospital Clínic, Barcelona.

****Análisis del fluido tomográfico en pacientes naïve con degeneración macular asociada a la edad neovascular en práctica clínica.**

María Alberto Pestano¹, Cristina Piñero Cutillas², Nicolás Perez-Llobet Quintana¹, M^a Antonia Gil Hernández¹ y Rodrigo Abreu González¹.

¹Hospital Universitario Nuestra Señora de la Candelaria, Santa Cruz de Tenerife y ²Hospital Universitario de San Juan, Alicante.

****Resultados a dos años del tratamiento con aflibercept mediante un régimen "treat and extend" de la vasculopatía coroidea polipoidea en pacientes caucásicos.**

Javier Montero Hernández, Enrique Cervera Taulet, Verónica Castro Navarro, Lidia Remolí Sargues y Clara Monferrer Aduara.

Hospital General Universitario de Valencia.

****Degeneración macular asociada a la edad en tratamiento con aflibercept en régimen treat and extend: resultados de vida real a 52 semanas.**

Marta Medina Baena y Olga Cejudo Corbalán.

Hospital Universitario Puerto Real (Cádiz)

****Niveles de plasma y complemento en vítreo de humanos con retinopatía diabética proliferativa.**

Idaira Sánchez Santos¹, Naresh Mandava², Nikhil K. Mandava², Vanessa Tirado González¹, Matthew D. Geiger², Jennifer Patnaik², Ashley Frazerabel², Anne Lynch², Michael Holers², Brandie D. Wagner², Daniela Meizner¹, Jesse M. Smith², Alan Palestine² y Hugo Quiroz-Mercado¹.

¹Asociación para evitar la ceguera, Hospital Dr. Luis Sánchez Bulnes, Ciudad de México (Distrito Federal) y ²University of Colorado, Denver. Cos Cob, CT, United States.

***Evaluación del tratamiento del edema macular diabético con ranibizumab y aflibercept en práctica clínica diaria.**

Pablo Plaza Ramos¹, Enrique Borque Rodríguez Maimón¹ y Alfredo García Layana².

¹Complejo Hospitalario de Navarra, Pamplona/Iruña y ²Clínica Universidad de Navarra, Pamplona/Iruña.

***Eficacia y seguridad del láser subumbral 577nm para el tratamiento del edema macular diabético foveal en pacientes con buena visión.**

Alejandro Filloy Rius¹, Victor Chong² y Eduard Solé Forteza¹.

¹Hospital Universitario Joan XXIII, Tarragona y ²Arnott Eye Associates, Londres.

***Efectos secundarios del implante de dexametasona intravítreo en la tensión ocular y capa de fibras nerviosas de la retina.**

Glenda Espinosa-Barberi¹, Carmen Alba-Linero², Katia Guadalupe Sotelo Monge¹, Antonio Morilla Grasa¹, Francisco José Galván González³ y Alfonso Antón López¹.

¹Institut Català de Retina, Barcelona, ²Hospital Regional Universitario Málaga y ³Hospital Universitario de Gran Canaria Dr. Negrín, Las Palmas de Gran Canaria.

****Análisis del tiempo hasta la resolución de fluido con brolicizumab versus aflibercept en pacientes con degeneración macular asociada a la edad neovascular: datos a 96 semanas de HAWK y HARRIER.**

Alicia Valverde Megias¹, Eric Souied², Carl D. Reglillo³, David Brown⁴, Frank G. Holz⁵, David Tanzer⁶, Jahangir Alam⁷ y Pravin U. Dugel⁸.

¹Hospital Clínico San Carlos, Madrid; ²Hospital Intercommunal de Creteil and Henri Mondor hospital, Créteil (Franche-Comte); ³Wills Eye Hospital, Philadelphia (Pennsylvania); ⁴Retina Consultant of Houston (Texas); ⁵University of Bonn (Rheinland-Pfalz); ⁶Novartis Pharmaceutical Corporation, East Hanover (New Jersey); ⁷Novartis pharmaceutical corporation, Dhaka y ⁸Retinal Consultants of Arizona.

****Análisis de sensibilidad retiniana central y capacidad de fijación, medidas mediante microperimetría fotópica y escotópica, en pacientes con retinopatía diabética.**

Oswaldo Esteban Durán Carrasco, Nicolás Pérez Llobet Quintana, Consuelo Fernández Núñez, María Alberto Pestano, María Antonia Gil Hernández y Rodrigo Abreu González.

Hospital Universitario Nuestra Señora de la Candelaria, Santa Cruz de Tenerife.

***Tratamiento novel de la coriorretinopatía serosa central aguda con láser contemporáneo basado en el análisis tomográfico del flujo circulatorio coroideo.**

Vladimir Poposki¹, Alejandro Lavaque², Carlos Agüero² y Daniel Vilaplana i Blanch³.

¹Hospitales de l'Esperança y del Mar - Parc de Salut Mar, Barcelona e Institut Català de Retina, Barcelona; ²CEO, Centro de Especialidades Oftalmológicas y NITIDO, Tucumán y ³Hospitales de l'Esperança y del Mar - Parc de Salut Mar, Barcelona y Clínica Oftalmovilaplana, Sabadell.

***Medición de la respuesta al tratamiento con terapia fotodinámica de baja fluencia en pacientes con coroidopatía serosa central crónica mediante swept-source OCT y angiografía OCT.**

Olivia Esteban Floría, Ana Honrubia Grijalbo, Ana Boned Murillo, María Dolores Díaz Barreda, Ismael Bakkali El Bakkali, Guillermo Pérez Rivasés y Fco. Javier Ascaso Puyuelo.

Hospital Clínico Universitario Lozano Blesa, Zaragoza.

****Evaluación de los cambios en la vascularización coroidea mediante angiografía por tomografía de coherencia óptica en pacientes con coriorretinopatía serosa central tras terapia fotodinámica.**

José Ignacio Fernández-Vigo Escribano¹, Javier Moreno Morillo¹, Noemí Güemes Villahoz¹, Macarena Díaz González², Jorge Novo², Marcos Ortega Hortas², Lorenzo López Guajardo¹ y Juan Donate López¹.

¹Hospital Clínico San Carlos, Madrid y ²VARPA, Universidad de A Coruña.

***Nuestra experiencia en el mundo real del tratamiento primario con retinopexia neumática de pacientes con desprendimiento de retina regmatógeno.**

Álvaro Fernández-Vega González, Verena R. Juncal, David T. Ta Kim, Samara B. Marafon, Tony S. Jin, Quratulain Paracha, Carolina L. Francisconi, Motaz Bamakrid y Rajeev H. Muni.

St. Michael's Hospital, Toronto (Ontario).

***Incidencia y características de la persistencia de fluido subretiniano tras cirugía de desprendimiento de retina regmatógeno.**

Ioan Alexandru Placinta, José Ignacio Vela, Estér Mingorance, Jaume Crespi, Jesús Díaz-Cascajosa y Francisca Bassaganyas.

Hospital de la Santa Creu i Sant Pau, Barcelona.

****Eficacia y seguridad de la retinopexia neumática para el tratamiento del desprendimiento de retina en un centro de referencia.**

Carmen Alba-Linero¹, Ana Delgado Fernández¹, Elisabeth Martín González¹, Wagner Jesús Luna Fernández² y Miguel Ángel Fernández Ramos¹.

¹Hospital Regional Universitario Málaga y ²Facultad de medicina, Universidad de Málaga.

****Comparación en detección de presencia de desplazamiento retiniano mediante retinografía standard y campo amplio en pacientes intervenidos de desprendimiento de retina.**

Raquel Maroto Cejudo, Cristina Blanco Marchite, Teresa Prieto Morán, Carlos Cava Valenciano, Antonio Donate Tercero, Francisco López Martínez, Santiago Pérez Pascual y Sergio Copete Piqueras.

Complejo Hospitalario Universitario, Albacete.

***Evaluación de bandas hiperreflectivas de capas externas, capa de Henle y fluido subretiniano, en pacientes intervenidos de desprendimiento de retina mácula off mediante cirugía extraescleral. Seguimiento a 12 meses.**

Jorge Mataix Boronat, Julio César Molina Martín, Enrique Alfonso Muñoz, Elena Palacios Pozo y María Carmen Desco Esteban.

FISABIO Oftalmología, Valencia.

***Eficacia de la técnica del flap invertido superior en el tratamiento del agujero macular de espesor completo.**

María José Crespo Carballés, Marina Sastre-Ibáñez, María del Mar Prieto del Cura, Laura Jimeno Anaya, Natalia Pastora y Simón Quijada Angelini.

Hospital Universitario Infanta Leonor, Madrid.

***Competencia en cirugía vitreoretiniana: evaluación de la curva de aprendizaje de la vitrectomía mediante el análisis CUSUM.**

Jordi Martín Avià¹ y Pedro Romero Aroca².

¹Xarxa Sanitària i Social Santa Tecla, Tarragona y ²Hospital Universitari de Sant Joan de Reus, Reus (Tarragona).

***Estudio comparativo de implante de lente intraocular Artisan retropupilar versus lente fijada a sulcus sin sutura en situaciones de afaquia.**

Miguel Ruiz Miguel, Luis Jeldes Saba, Laura Ruiz Hernández y Marta de Frutos Lezaun.

Hospital Universitario Donostia, San Sebastián (Guipúzcoa).

***Retinectomía de capas internas en retinosquiasis ligada al cromosoma x.**

Jorge Fernández Engroba y Hugo Medín Medín.

Centro de Oftalmología Barraquer, Barcelona.

***Desarrollo de una retina biohíbrida mediante el uso de biomateriales de fibroína de seda.**

Nahla Jemni Damer², Félix Armada Maresca¹, Atocha Guedan Durán², Jasmin Cichy², Fivos Panetsos Petrova², Paloma Lozano Picazo³, Rebeca Gallego-Ruiz³, Rocío Fernández-Serra³, Nuria Alfrageme-López², Daniel González-Nieto³, José Pérez-Rigueiro³, Francisco Rojo³, Gustavo Guinea³, Milagros Ramos³, Carlota Largo-Aramburu¹, Assunta Virtuoso⁴, Giovanni Cirillo⁴ y Michele Papa⁴.

¹Hospital Universitario La Paz, Madrid; ²Universidad Complutense, Madrid; ³Centro de Tecnología Biomédica, UPM, Madrid y ⁴Univ of Campania "Luigi Vanvitelli", Nápoles (Italy).

***Validación del sistema de clasificación ATN para la maculopatía miópica.**

Jorge Ruiz Medrano, Ignacio Flores-Moreno, Mariluz Puertas, Elena Almazán Alonso y José María Ruiz Moreno.

Hospital Universitario Puerta de Hierro, Majadahonda (Madrid).

****Relación entre neovascularización coroidea miópica y vasos esclerales perforantes en alta miopía.**

Elena Almazán Alonso, Mariluz Puertas Ruiz-Falcó, Ignacio Flores Moreno, Jorge Ruiz Medrano y José María Ruiz Moreno.

Hospital Universitario Puerta de Hierro, Majadahonda (Madrid)

***Complejo anómalo vascular exudativo perifoveal (PEVAC).**

Hugo E. Tapia Quijada, Sandra Gómez Perera, M^a Cristina Mantolan Sarmiento, Miguel Ángel Serrano García y Luis Mateo Cordoves Dorta.

Hospital Universitario de Canarias, Santa Cruz de Tenerife.

***Utilidad de la biopsia pronóstica en melanoma uveal.**

Paula Silva Rodríguez¹, Manuel Bande Rodríguez², Daniel Fernández Díaz², Nerea Lago Baameiro³, Tamara Camino Martínez³, María Pardo Pérez³, Fernando Domínguez Puente¹, M^a José Blanco Teijeiro², Lourdes Loidi Fernández de Trocóniz¹ y Antonio Piñeiro Ces².

¹Fundación Pública Galega de Medicina Xenómica, Santiago de Compostela (A Coruña); ²Unidad de Retina Quirúrgica y Tumores Intraoculares del Adulto. EOXI Santiago de Compostela (A Coruña) y ³Laboratorio Obesidómica de IDIS, Santiago de Compostela (A Coruña).

***Eficacia quimioterapia intravítrea para tratamiento de siembras vítreas en retinoblastoma.**

Stefano Grixolli Mazzon, Jaume Català Mora, Elisa Carreras Bertrán, Cristina del Prado Sánchez, Carla Veiga, Jesús Díaz Cascajosa y Genoveva Correa Llano.

Hospital Sant Joan de Déu, Barcelona.

***Análisis tomográfico retiniano en pacientes con daño funcional precoz por hidroxiclороquina.**

Sergio Copete Piqueras, Antonio Donate Tercero, Santiago Pérez Pascual, Francisco López Martínez, José Gregorio García García, Carlos Cava Valenciano y Cristina Blanco Marchite.

Complejo Hospitalario Universitario, Albacete.

****La retina periférica en un hospital comarcal, a través del Smartphone.**

Alberto Martín Juan

Hospital Gutiérrez Ortega, Valdepeñas (Ciudad Real)

****Valoración de las capas de la retina en fases iniciales en la enfermedad de Alzheimer.**

María Inmaculada Paños Palacios, Sergio Copete Piqueras, Cristina Blanco Marchite, Inmaculada Feria Villar, Gemma Serrano Heras, Laura Rojas Bartolomé y María Monteagudo Gómez.

Complejo Hospitalario Universitario, Albacete.

***Ampliando el espectro del síndrome Goldmann-Favré: nuevos hallazgos vasculares y vítreos.**

Pedro Fernández-Avellaneda¹, Gerardo Ledesma-Gil², Serena Fragiotta³, Stephen H. Tsang⁴ y Lawrence A. Yannuzzi⁵.

¹Hospital Universitario de Basurto, Bilbao (Vizcaya); ²Instituto de Oftalmología Conde de Valenciana, Ciudad de México (Distrito Federal); ³Sapienza University of Rome (Italy); ⁴Columbia University, New York y ⁵Vitreous Retina Macula Consultants of New York.

***Distrofias hereditarias retinianas. Estudio retrospectivo.**

Lena Giralte Peret, Cristina Rodríguez Vidal, Ivonne Charcán Laskibar, Lucía Galletero Pandelo, Belén Fernández Carrillo, Marta Galdós Iztueta y Nerea Martínez Alday.

Hospital de Cruces, Barakaldo (Vizcaya)

****Alteraciones tomográficas retinianas en población pediátrica afecta de retinosis pigmentaria y síndrome de usher y su correlación con las alteraciones genéticas.**

Cristina del Prado Sánchez, Jaume Català Mora, Elisa Carreras Bertrán, Jesús Díaz Cascajosa y Stefano Grixolli Mazzon.

Hospital Sant Joan de Déu, Esplugues de Llobregat (Barcelona)

****Imagen multimodal para el estudio de los hallazgos retinianos en el síndrome de Usher.**

Alba Parrado-Carrillo, Lillian Chamorro López, María Teresa Carrión Donderis, Ricardo Casaroli-Marano, Marc Figueras-Roca y Socorro Alforja.

Hospital Clínic, Barcelona.

***Correlación fenotipo-genotipo en pacientes con diagnóstico clínico de distrofia retiniana hereditaria mediante panel next-generation sequencing.**

Gerardo Pedro García García, Nuria Doménech Aracil, José Luis Pérez Canales, Kyara Vaneska Marques Cavalcante, Medina Azahara Moya Moya, M^ª Magdalena Martínez Rubio, Raquel María Moral Cazalla y Juan José Pérez Santonja.

Hospital General Universitario de Alicante.

****Maculopatía media paracentral aguda tras anestesia periocular en cirugía ocular sin incidencias: serie de casos internacional.**

Carolina Bernal-Morales¹, Daniel Velázquez Villoria², Juan Manuel Cubero³, Pearse A. Keane⁴, Dawn A. Sim⁴, Adnan Tufail(4) y Javier Zarranz Ventura¹.

¹Hospital Clínic, Barcelona; ²Hospital POVISA, Vigo (Pontevedra); ³Hospital La Arzuzafa, Córdoba y ⁴Moorfields Eye Hospital NHS Foundation Trust and UCL Institute of Ophthalmology, London.

****Humira® en pacientes mayores de 60 años con uveítis no infecciosas. Eficacia y tolerancia.**

Aina Moll Udina, Lucía Miguel, Inés Hernanz, Víctor Llorenç y Alfredo Adán.

Hospital Clínic, Barcelona.

****Vitrectomía pars plana, endofotocoagulación retiniana e implante de válvula de Ahmed en acto único para el tratamiento del glaucoma neovascular: serie de 55 casos.**

Marina Dotti-Boada, Carolina Bernal-Morales, Manuel Navarro, Laura Pelegrin y Marc Figueras-Roca.

Hospital Clínic de Barcelona.

****Manifestaciones oculares de enfermedades sistémicas: claves para sospechar una patología hematológica.**

Silvia Méndez Martínez, Manuel Subías Perié, María José Vicente Altabás, Lorena Arias Campo, Borja Arias del Peso y Óscar Ruiz Moreno.

Hospital Universitario Miguel Servet, Zaragoza.

• Comunicaciones Orales presentadas a Congreso SERV 2020

** Comunicaciones Orales presentadas a Reunión SERV 40 2020

CLAUSURA.

COMUNICACIONES PÓSTER

Control ecográfico intraquirúrgico para la exacta localización de la placa radiactiva en pacientes con melanoma uveal sometidos a braquiterapia don 125I.

Antonio Piñeiro Ces¹, Manuel Bande Rodríguez¹, Javier Mosquera Sueiro², Ana María Carballo Castro³, Paula Silva Rodríguez⁴, María Pardo Pérez⁵, Francisco Ruiz-Oliva Ruiz¹ y M^a José Blanco Teijeiro¹.

¹Unidad de Retina Quirúrgica y Tumores Intraoculares del Adulto (URQTIA), Servicio de Oftalmología, EOXI Santiago de Compostela. SERGAS; ²Servicio de Radiofísica, EOXI Santiago de Compostela, A Coruña; ³Servicio de Radioterapia, EOXI Santiago de Compostela, A Coruña; ⁴Fundación Pública Galega de Medicina Xenómica, Santiago de Compostela, A Coruña y ⁵Laboratorio Obesidómica de IDIS, Santiago de Compostela, A Coruña.

Evaluación de la carga de la enfermedad en pacientes con degeneración macular asociada a la edad neovascular en España: resultados del estudio AMD-MANAGE.

Nuria Gajate¹, Begoña Pina², Roberto Gallego-Pinazo³ y Laia Gómez-Baldó⁴.

¹Hospital Universitario de Burgos; ²Hospital Dos de Maig, Barcelona; ³Clínica Oftalvist, Valencia y ⁴Novartis Farmacéutica S.A., Barcelona.

Programa de cribado del edema macular diabético mediante combinación de retinografía y tomografía óptica de coherencia sin dilatación pupilar.

Javier Lara Medina, Fco. Javier Ascaso Puyuelo, María Carmen Ispa Callén, Carlos Pérez Villarrolla, Araceli Fernández y Leticia Pérez.

Hospital Clínico Universitario Lozano Blesa, Zaragoza.

Efecto del tapete invertido de membrana limitante interna en el cierre del agujero macular primario.

Antonio Ferreras Ámez¹, Emilio Abecia Martínez¹, Carlos Isanta Ota¹, Sofía Fernández Larripa¹ y M. Isabel Pinilla Lozano².

¹Hospital Universitario Miguel Servet, Zaragoza y ²Hospital Clínico Universitario Lozano Blesa, Zaragoza.

Alteraciones microperimétricas y estructurales en pacientes operados de desprendimiento de retina regmatógeno.

Isabel Pinilla Lozano¹, María Dolores Díaz Barreda¹, Ana Boned Murillo¹, Isabel Bartolomé Sese¹, Antonio Ferreras Ámez² y Francisco Javier Ascaso Puyuelo¹.

¹Hospital Clínico Universitario Lozano Blesa, Zaragoza y ²Hospital Universitario Miguel Servet, Zaragoza.

Vitrectomía con pelado de membrana limitante interna comparada con la técnica de flap invertido superior para el tratamiento del agujero macular con desprendimiento de retina.

Marina Sastre-Ibáñez, María José Crespo Carballés, María del Mar Prieto del Cura, Laura Jimeno Anaya, Natalia Pastora y Simón Quijada Angelini.

Hospital Universitario Infanta Leonor, Madrid.

Angiografía por tomografía de coherencia óptica como método diagnóstico para detección de cambios maculares precoces en pacientes con prediabetes.

María Concepción Hernández Ortega¹, Íñigo Corcóstegui Crespo², Álvaro Arjonilla Rodríguez¹ y Jesús Alberto Piñuel González³.

¹Hospital de Urduliz (Vizcaya), ²Instituto Clínico Quirúrgico de Oftalmología (ICQO), Bilbao (Vizcaya) y ³Complejo Asistencial Universitario de Palencia.

Complicaciones asociadas a la inyección de implante intravítreo de dexametasona. Serie de casos.

María Teresa Carrión Donderis, Lillian Chamorro López, Alba Parrado-Carrillo, Inés Hernanz Rodríguez, y Alfredo Adán Civera.

Hospital Clínic, Barcelona.

Eficacia y seguridad del implante de acetónido de fluocinolona en el edema macular diabético.

Anselmo Feliciano Sánchez y Romana García Gil.

Hospital Universitario y Politécnico La Fe, Valencia.

Efectividad y seguridad de dexametasona intravítrea fuera de indicación.

José Lorente Pascua, Manuel García Martínez, Ernesto Pereira Delgado, Guillermo Silva Silva, Rosario Andersen Pérez y Luis Castellanos Mateos.

Hospital Universitario Virgen de Valme, Sevilla.

Implante de dexametasona en práctica real, como primera línea de tratamiento del edema macular en pacientes jóvenes con oclusión venosa de la retina.

Juan Ignacio García Pulido, M^a Jesús Huertos Carrillo, Almudena Devesa Quintas y Alejandro Gómez Verdejo.

Hospital Universitario Puerto Real (Cádiz).

Nueva cirugía vítreo-retiniana para tratar la luxación completa del cristalino preservando el saco capsular.

Fernando González del Valle¹, M^a Josefa Domínguez Fernández², Antonio Arias Palomero², Agustín Núñez Sánchez², Miguel de Frutos León², Jesús Lara Peñaranda², Laura García-Filoso Moraleda² y Amany Abbas Khoja².

¹Complejo Hospitalario La Mancha Centro, Alcázar de San Juan (Ciudad Real) y ²Servicio de Oftalmología. Hospital La Mancha-Centro, Alcázar de San Juan, CR.

Telangectasia macular idiopática tipo-1 (MAC-TEL 1) diversos enfoques de tratamiento.

M^a Cristina Mantolan Sarmiento, Hugo E. Tapia Quijada, Sandra Gómez Perera, Luis Mateo Cordoves Dorta y Miguel Ángel Serrano García.
Hospital Universitario de Canarias, Santa Cruz de Tenerife.

Alternativas disponibles para el tratamiento médico de la retinosquiasis ligada a X, a propósito de dos casos.

Carolina Martínez Barrios, Alicia Alcuaz Alcalaya, Inés Marcos García y Nuria María Gajate Paniagua.
Servicio de Oftalmología del Hospital Universitario de Burgos.

El plasma rico en plaquetas como alternativa quirúrgica en el tratamiento de segunda línea del agujero macular.

Sara Mora Sáez, Enara Etxabe Agirre, María Lourdes Sandino Pérez, Mireia Mascarell Vidal y Francisco José Ramos Martí.
Hospital General de Castellón.

Tratamiento secuencial del traumatismo penetrante con cuerpo extraño intraorbitario: "paso a paso se logra lo imposible".

Belén Torres Ledesma, Pedro Bueno García y Juan Pedro Torres Pereda.
Complejo Hospitalario Universitario de Badajoz.

Oclusión bilateral de ramas de la arteria retiniana en asociación con la mutación C677T protrombótica del gen MTHFR.

Pedro Fernández Pérez, Isabel Villalain Rodes, José Vicente Dabad Moreno, Bárbara González Ferrer, Irene Rosa Pérez y Gloria Amorena Santesteban.
Hospital Universitario La Paz, Madrid.

Cavitación intracoroidea peripapilar con comunicación a cavidad vítrea. A propósito de dos casos.

Ana Boixadera Espax, Alberto Calvo Álvarez, Esther Cilveti Gómez, Antonio Andrade, Mónica Bergés Martí, Nerea Sevilla Rodoreda, Ruth Martín Pujol, Marta Castany Aregall, Laura Distéfano y Randa Falah.
Hospital Universitario Vall d'Hebrón, Barcelona.

Angeítis retiniana "en escarcha" como complicación excepcional de una conjuntivitis adenovírica.

Inés Marcos García, Jorge Monasterio Bel, Ian Roberts Martínez Aguirre y Lourdes Macías Molinero.
Servicio de Oftalmología del Complejo Asistencial Universitario de Burgos.

Una misma enfermedad, diferentes evoluciones: serie de casos de enfermedad de Leber-Coats.

Julia Cañas Martín, Carlos Beckford Törngren, Carolina Arruabarrena Sánchez y Marta Isabel Martínez Sánchez.
Hospital Universitario Príncipe de Asturias, Alcalá de Henares (Madrid).

Hallazgo incidental de estrías angioides en el contexto de retinopatía por Valsalva.

Alicia Alcuaz Alcalaya, Carolina Martínez Barrios, Esther Ortega Alonso y Renzo Renato Portilla Blanco.
Hospital Universitario de Burgos.

Comparativa entre dos implantes de liberación sostenida de corticoide intravítreo en paciente con edema macular diabético bilateral.

José Vicente Dabad Moreno¹, Mónica Asencio Durán¹, Gloria Amorena Santesteban¹, Adriana de la Hoz Polo¹, Isabel Mogollón Giralt¹, Pedro Fernández Pérez¹ y Rafael Montejano Milner².

¹Servicio Oftalmología del Hospital Universitario La Paz, Madrid y ²Hospital Universitario Príncipe de Asturias, Alcalá de Henares (Madrid).

Ceguera nocturna estacionaria congénita a propósito de un caso.

Mercedes Giménez de Azcárate Reyes¹, Irene Rosa Pérez², Isabel Mogollón Giralt² y Miguel Viso Garrote¹.

¹Hospital Central de la Cruz Roja, Madrid y ²Hospital Universitario La Paz, Madrid.

Maculopatía inducida por puntero láser, a propósito de un caso.

Isabel Villalain Rodes, Beatriz Manzano Muñoz, Soledad Montoro Romero, Ana López Vázquez y Félix Armadá Maresca.
Hospital Universitario La Paz, Madrid.

Desprendimiento coroideo hemorrágico y triángulo de isquemia coroidea de Amalric como manifestación inicial de hipertensión arterial acelerada en paciente joven con nefropatía de causa desconocida.

Andrés Romero Martínez, José Luis Sánchez Vicente, María Luque del Castillo y Loreto Sáez Ortega.
Hospital Virgen del Rocío, Sevilla.

Complicación en la cirugía de desprendimiento de retina: extracción de perfluorocarbono líquido (PCFL) subfoveal.

Teresa Florit Pons, Sophia Bennis, Marina Barraso Rodrigo, Joan Casado Martín y Sergi Moreno Ferrer.
Hospital Universitari Mutua de Terrassa, Barcelona.

Síndrome de fibrosis subretiniana difusa: a propósito de un caso.

Sophia Bennis¹, Elisa Carreras², Jesús Díaz², Jaume Català-Mora² y Teresa Florit¹.

¹Hospital Universitario Mútua de Terrassa (Barcelona) y ²Hospital Sant Joan de Déu, Barcelona.

Enfermedad de Coats bilateral, diagnóstico diferencial y seguimiento a largo plazo.

Cristina Rodríguez Vidal, Lucía Galletero Pandelo, Lena Giral Peret, José Antonio Sánchez Aparicio, Marta Galdós Iztueta, Concepción Martínez Antón y Nerea Martínez Alday.

Hospital de Cruces, Barakaldo (Vizcaya).

Vitreoretinopatía exudativa familiar. A propósito de un caso.

Lucía Galletero Pandelo, Cristina Rodríguez Vidal, Lena Giral Peret, Helena Olaso Fernández, Marta Galdós Iztueta y Nerea Martínez Alday.

Hospital de Cruces, Barakaldo (Vizcaya)

Cloruro de Benzalconio - factor desencadenante de edema macular cistoide.

Carmen Pueyo Asensio¹, Vladimir Poposki¹, Daniela Poposka² y Daniel Vilaplana¹.

¹Hospitales de l'Esperança y del Mar - Parc de Salut Mar, Barcelona y ²Hospital Municipal de Badalona (Barcelona).

Aflibercept en proliferación angiomasosa de la retina: resultados en una cohorte no seleccionada y en un entorno real.

Sara Marín Martínez, Lucía Miguel Escuder, Sofía Batlle Ferrando, María Socorro Alforja Castiella, Joan Giralt Josa y Ricardo Casaroli-Marano.

Hospital Clínic, Barcelona.

Descripción de las alteraciones vítreo-retinianas en pacientes con infección por el virus de la inmunodeficiencia humana.

Bárbara Romero Núñez, Alba Parrado Carrillo, Aina Moll Udina y Alfredo Adán Civera.

Hospital Clínic, Barcelona, Barcelona.

Implante de dexametasona intravítrea en cirugía de catarata uveítica de alto riesgo y variaciones en grosor macular postquirúrgico. Seguimiento a 1 año.

Lucía Inmaculada Santana García¹ y Miguel Cordero Coma².

¹Hospital del Bierzo, Ponferrada (León) y ²Hospital Universitario de León.

Estudio comparativo de la eficacia de los implantes intravítreos de dexametasona y fluocinolona acetona en ojos con edema macular diabético.

María del Mar Schilt Catafal¹, José Miguel Vilaplana Mora¹, Patricia Bayo Calduch¹, Delia Hernández Pérez¹, Francisca García Ibor¹, Noemí Ruiz del Río¹ y Antonio Miguel Duch Samper².

¹Hospital Clínico Universitario de Valencia y ²Universidad de Valencia. Hospital Clínico Universitario de Valencia.

Cierre espontáneo del agujero macular idiopático.

Lilian Chamorro, Joan Giralt Josa, Marina Dotti y Álvaro Olate.

Hospital Clínic, Barcelona.

Membrana epirretiniana en pediatría: ¿cirugía o parche?

María Carmen Baradad Jurjo¹, Elisa Carreras Bertrán², Jesús Díaz Cascajosa² y Jaume Català Mora².

¹Hospital Universitario de Bellvitge, Hospitalet de Llobregat (Barcelona) y ²Hospital Sant Joan de Déu, Esplugues de Llobregat (Barcelona).

Imagen multimodal y monitorización en la maculopatía placoide persistente.

Inés Hernanz Rodríguez, Lillian Chamorro López, Alba Parrado-Carrillo, Aina Moll Udina, Socorro Alforja y Alfredo Adán Civera.

Instituto Clínic de Oftalmología, Barcelona.

Neuropatía óptica traumática y oclusión de arteria central de la retina tras contusión ocular en paciente pediátrico: a propósito de un caso.

Yolanda Palomino Ortiz, Iris Luengo Arroyo, Beatriz Rodríguez Aguado, Anabel Carreras Martínez, Lorena Almudí Cortés y Mouafk Asaad.

Consorci Sanitari de Terrassa (Barcelona)

Pre-trombosis como primera manifestación de la mutación G20210A de la protrombina.

Iris Luengo Arroyo, Yolanda Palomino Ortiz y Annabel Carreras.

Consorci Sanitari de Terrassa (Barcelona)

Escotoma paracentral crónico secundario a síndrome vasoespástico en paciente con migraña.

Carlos Enrique Monera Lucas, Jaime Escolano Serrano, Daniel Romero Valero, Isabel María Moreno Escudero, Cristian Fernández Martínez, Fernando Hernández Artola y José Juan Martínez Toldos.

Hospital General Universitario de Elche (Alicante)