

GUÍAS DE PRÁCTICA CLÍNICA DE LA SERV

# 7 | Endoftalmitis Infecciosa

## Primera revisión

GUÍAS DE PRÁCTICA CLÍNICA DE LA SERV

# 7 | Endoftalmitis Infecciosa

## Primera revisión diciembre de 2014

## Coordinador

---

### **Ernesto Basauri**

Instituto Balear de Oftalmología (IBO)  
Palma de Mallorca

## Patrocinado por:



Fecha de publicación: Marzo de 2011  
Primera revisión: Diciembre de 2014.

Este documento debe ser citado como  
"ENDOFTALMITIS INFECCIOSA". Guías de Práctica  
Clínica de la SERV". Disponible en [www.serv.es](http://www.serv.es)  
Copyright © 2011, Sociedad Española  
de Retina y Vítreo.

## Grupo de trabajo

---

### **Ana Achurra**

Hospital de Cruces  
Barakaldo (Vizcaya)

### **Juan Antonio Aragón**

Hospital Son Espases  
Oftalmedic  
Palma de Mallorca

### **Jaume Catalá**

Hospital Universitari de Bellvitge  
Hospital Sant Joan de Déu  
Barcelona

### **Luis Cordovés**

Hospital Universitario de Canarias  
La Laguna (Tenerife)

### **Maribel López**

Hospital Clínico Universitario de Valladolid  
Instituto de Oftalmobiología Aplicada (IOBA)  
Valladolid

### **José Juan Martínez Toldos**

Hospital General Universitario de Elche  
Elche (Alicante)

### **Jeroni Nadal**

Centro de Oftalmología Barraquer  
Barcelona

### **Laura Sararols**

Servei Integrat d'Oftalmologia del Vallés Oriental  
Institut Oftalmològic de Barcelona (IOB)  
Grup Endoftalmitis Barcelona (GEB)  
Barcelona

## Revisores externos:

---

### **Grup Endoftalmitis Barcelona (GEB)**

[www.gebcn.org](http://www.gebcn.org)

### **Carlos Pavesio, MD**

Moorfields Eye Hospital  
Londres

### **Alfonso Ponce, MD**

New York Eye and Ear Infirmary  
Nueva York

## Objetivos de la Guía



La endoftalmitis infecciosa es una complicación infrecuente pero muy grave consecuencia de la cirugía intraocular, un traumatismo ocular abierto o una septicemia.

Esta guía pretende ser de ayuda para el oftalmólogo, tanto para la prevención de esta condición, como para que, ante su sospecha clínica en sus distintos escenarios, pueda tomar con celeridad las decisiones apropiadas para su manejo inmediato.

Para la realización y actualización de esta Guía, el grupo de trabajo ha consultado la literatura científica disponible en el momento de su publicación, y valorado la práctica clínica habitual entre profesionales con experiencia acreditada en la materia.

Los niveles de evidencia y grados de recomendación de la guía están basados en la US Agency for Health Research and Quality.




## Lista de abreviaturas



- AV:** Agudeza Visual
- ESCRS:** European Society of Cataract and Refractive Surgeons
- EVS:** Endophthalmitis Vitrectomy Study
- LIO:** Lente intraocular
- MM:** Movimientos de Mano
- NPL:** No Percepción de Luz
- PL:** Percepción de Luz
- TASS:** Síndrome Tóxico del Segmento Anterior

## **Declaración de conflicto de interés de los participantes**



Los autores declaran no tener interés comercial o económico alguno en los productos farmacéuticos mencionados en esta guía ni en las empresas implicadas en la fabricación de dichos productos.

# Índice



<b>1. Introducción</b>	8
<b>2. Tipos de Endoftalmitis Infecciosa</b>	10
<b>3. Epidemiología</b>	11
<b>4. El Endophthalmitis Vitrectomy Study (EVS)</b>	13
<b>5. Profilaxis de la Endoftalmitis Infecciosa</b>	16
<b>6. Diagnóstico clínico de la Endoftalmitis aguda postoperatoria</b>	22
6.A. Diagnóstico clínico de la Endoftalmitis aguda por cirugía de catarata (y LIO secundaria)	22
6.B. Características específicas de otras endoftalmitis agudas postquirúrgicas	24
<b>7. Manejo de la Endoftalmitis Infecciosa aguda</b>	26
<b>8. Biopsia e inyección intravítrea</b>	29
8.A. Toma de muestras	29
8.B. Antibiótico intravítreo	30
8.C. Corticoide intravítreo	31
8.D. Procedimiento de biopsia e inyección intravítrea	31
<b>9. Realización de procedimientos adicionales</b>	33
<b>10. La vitrectomía en la endoftalmitis infecciosa aguda</b>	34
10.A. Posibles ventajas de la vitrectomía	34
10.B. Posibles inconvenientes de la vitrectomía	34
10.C. Técnica quirúrgica	35
10.D. Vitrectomía endoscópica	35
<b>11 Tratamiento subconjuntival y tópico</b>	36
11.A. Tratamiento subconjuntival	36
11.B. Antibiótico tópico	37
11.C. Corticoides tópicos y cicloplejía	37
<b>12 Tratamiento sistémico</b>	38
12.A. Tratamiento sistémico antibiótico	38
12.B. Tratamiento sistémico corticoideo	39
<b>Manejo Endoftalmitis aguda: secuencia</b>	40

<b>13 Otras Endoftalmitis Infecciosas</b>	41
13. A Endoftalmitis postoperatoria crónica	41
13. A. 1 Gérmenes implicados	41
13. A. 2 Clínica	42
13. A. 3 Manejo	42
13. A. 4 Pronóstico	44
13. B. Endoftalmitis endógena	45
13. B. 1 Factores de riesgo	45
13. B. 2 Gérmenes implicados	45
13. B. 3 Clínica	45
13. B. 4 Manejo	46
13. B. 5 Pronóstico	49
13. C. Endoftalmitis postraumática	50
13. C. 1 Factores de riesgo	50
13. C. 2 Gérmenes implicados	51
13. C. 3 Profilaxis	51
13. C. 4 Clínica	52
13. C. 5 Manejo	52
13. C. 6 Pronóstico	53
13.D Endoftalmitis pediátrica	54
13. D. 1 Factores de riesgo	54
13. D. 2 Gérmenes implicados	55
13. D. 3 Profilaxis	55
13. D. 4 Clínica	55
13. D. 5 Manejo	55
13. D. 6 Pronostico	56
<b>14. Diagnóstico microbiológico de las Endoftalmitis Infecciosas</b>	57
14. A. Manejo de las muestras una vez obtenidas	58
14. B. Manejo de la muestra en el laboratorio de microbiología	58
14. C. Técnicas de PCR	58
<b>15. Preparación de medicación intraocular</b>	61
<b>16. Referencias</b>	63



## Introducción



La endoftalmitis infecciosa es una de las complicaciones más graves y temidas para los oftalmólogos. Es debida a la entrada de microorganismos al interior del globo ocular, ya por una herida ocular abierta (traumática o quirúrgica) o, más infrecuentemente, por diseminación sanguínea en una septicemia.

En la práctica clínica, es fundamental tomar las medidas posibles para la prevención de la infección del globo ocular abierto en los distintos escenarios quirúrgicos, o en un traumatismo ocular

abierto. La endoftalmitis puede producir apoptosis de fotorreceptores, células ganglionares y bipolares, o desprendimiento de retina. Todo esto puede tener como consecuencia la pérdida de visión, incluso la pérdida del globo ocular.<sup>(1)</sup>

En el contexto de una endoftalmitis aguda, dentro de las primeras 24 horas, los microorganismos pueden multiplicarse y liberar toxinas y enzimas que destruyen la función y la integridad de los tejidos oculares, con especial afectación del segmento posterior del ojo: el

vítreo presenta unas características biológicas tan propicias para el crecimiento de organismos microbianos, que en el pasado fue utilizado por microbiólogos como medio de cultivo.

Es clave realizar el diagnóstico clínico precoz para actuar de inmediato y conseguir la resolución de la infección con el menor daño intraocular posible. El objetivo inicial del tratamiento es conseguir con prontitud a nivel vítreo unas concentraciones elevadas de antibiótico de amplio espectro que no resulte tóxico para los tejidos oculares. Hay que tener en cuenta que la eficacia del tratamiento antibiótico es mayor en las primeras fases, cuando las bacterias están registrando un crecimiento exponencial. El tratamiento actual de la endoftalmitis infecciosa se basa en la introducción de antibióticos en el vítreo previa biopsia. El oftalmólogo debe decidir, además, sobre la realización simultánea de una vitrectomía posterior, el uso de corticoides intravítreos, la medicación sistémica y otros tratamientos.

El Endophthalmitis Vitrectomy Study (EVS) supone evidencia grado 1 para el manejo de la endoftalmitis aguda por cirugía de la catarata y el implante de LIO secundario. Pero en aquellos casos de endoftalmitis por otras causas, o de presentación crónica, los resultados del EVS no son completamente aplicables. La guía pretende, para esos otros casos, presentar una síntesis de las publicaciones científicas disponibles (incluyendo estudios retrospectivos y valoraciones de expertos) que sea útil para el oftalmólogo y pueda sumarla a su experiencia propia profesional, con el objetivo de tomar la decisión más acertada en esos casos en los que no existe una clara evidencia científica aparte de aplicar las recomendaciones del EVS. Hay que ser conscientes de que los métodos no estandarizados de recogida de datos en los estudios retrospectivos pueden comprometer su validez global.

# Tipos de Endoftalmitis Infecciosa

1. SEGÚN LA VÍA DE ACCESO al interior del globo ocular:

- **exógena** por inoculación directa desde el exterior del organismo;
- **endógena** por embolización vía el torrente sanguíneo desde el propio organismo.

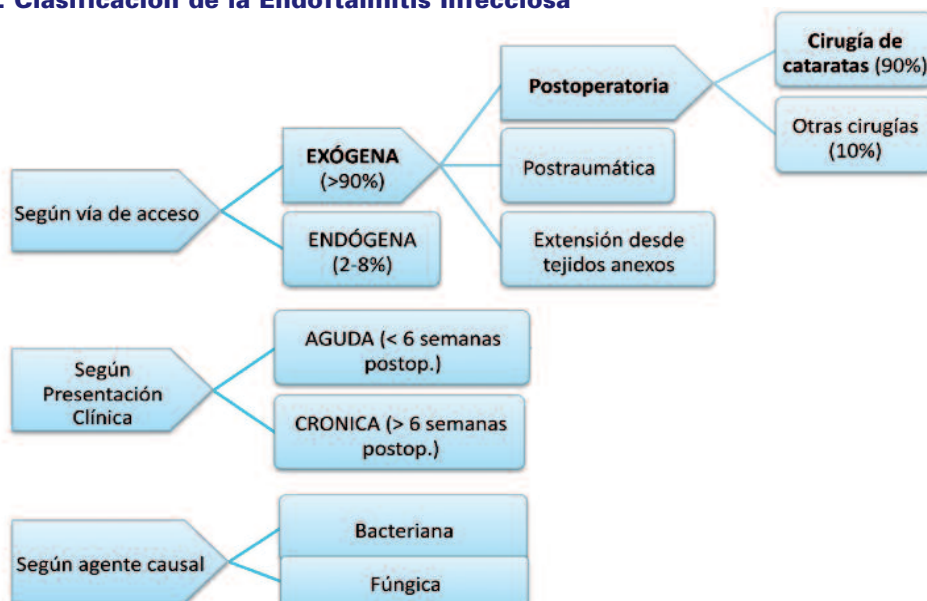
La endoftalmitis exógena puede ser debida a cirugía intraocular, trauma ocular abierto o por extensión desde tejidos anexos al globo ocular.

- **aguda:** se presenta durante las primeras 6 semanas después del acto quirúrgico con sintomatología intensa. Este tipo de endoftalmitis también puede presentarse de forma aguda diferida;
- **crónica:** ocurre meses o años después de la cirugía y cursa con sintomatología insidiosa.

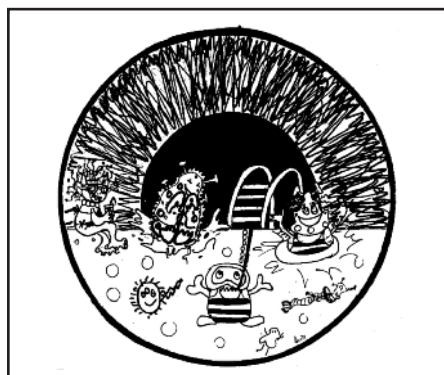
3. SEGÚN EL GERMEN CAUSAL puede ser bacteriana o fúngica.

2. SEGÚN SU PRESENTACIÓN CLÍNICA la endoftalmitis exógena puede ser:

## 1. Clasificación de la Endoftalmitis Infecciosa



## Epidemiología



La incidencia de esta condición es muy baja y se ha reducido a lo largo de las últimas décadas<sup>(2)</sup>. La principal causa de endoftalmitis es la cirugía ocular, y de ésta, el 90% es debida a cirugía de la catarata<sup>(3)</sup>. La segunda causa más frecuente de endoftalmitis infecciosa es el trauma ocular abierto<sup>(4-6)</sup>. La endoftalmitis endógena es menos frecuente y supone un 2-8% de los casos totales de endoftalmitis<sup>(7-9)</sup>.

En la cirugía actual de la catarata, la **facioemulsificación**, su incidencia, según los diferentes estudios retrospectivos, está entre el 0,015 y el 0,5%<sup>(4)</sup>. La existencia de complicaciones quirúrgicas (principalmente la rotura capsular con pérdida de vítreo), aumenta el riesgo de endoftalmitis<sup>(10,11)</sup>. En el procedimiento de inserción de LIO secundaria, el riesgo oscila entre 0,2 y 0,36%<sup>(11-15)</sup>.

La endoftalmitis tras la cirugía de **vitrectomía** (20, 23 o 25 G) es poco frecuente

(0.018-0,14%)<sup>(16,17)</sup>. Si bien después de la introducción de la técnica de vitrectomía por pequeña incisión se publicaron series con incidencias de endoftalmitis postoperatorias significativamente más altas que las habituales tras vitrectomías 20G<sup>(18,19)</sup>. Otras revisiones posteriores cuestionan esa mayor frecuencia<sup>(20,21)</sup>.

La incidencia en la cirugía filtrante del glaucoma es de 0,2-0,7%. Tanto el uso de antimetabólicos como la localización inferior de la ampolla de filtración, aumentan el riesgo de endoftalmitis<sup>(22,24)</sup>.

La incidencia de endoftalmitis tras **inyección intravítrea** varía desde el 0.009% al 0.87% en estudios retrospectivos<sup>(25,26)</sup> y desde el 0.% hasta el 0.2% en estudios prospectivos<sup>(27,28)</sup>. El riesgo de endoftalmitis difiere según el fármaco inyectado.

Una publicación que valora las complicaciones de la inyección intravítrea en

## 7 | Endoftalmitis Infecciosa

pacientes diabéticos concluye, tras un amplio repaso de las publicaciones existentes, que no se demuestra una mayor incidencia de endoftalmitis en estos pacientes frente a los no diabéticos<sup>(29)</sup>.

El acetónido de triamcinolona, fue uno de los primeros fármacos en popularizarse como inyección intravítrea. El acetato de triamcinolona presenta un riesgo de producir una infección intraocular entre el 0.05% y el 1.9%<sup>(30-32)</sup>, incluyendo casos de pseudoendofthalmitis. La preparación comercial con vehículo alcoholólico (Trigón®) puede producir, además, una reacción tóxica no infecciosa intraocular que semeja la endofthalmitis infecciosa. Otra preparación de acetato de triamcinolona sin conservante y presentado en jeringa precargada presentó, en los estudios Score y del DRCRnet una tasa de endofthalmitis de 0.05%<sup>(33)</sup>. En la actualidad existe un preparado comercial (Triesence®) aprobado para uso intraocular intraoperatorio durante la vitrectomía pero su uso como inyección intravítrea fuera del acto quirúrgico está fuera de ficha técnica.

El uso del acetato de Triamcinolona ha disminuido dramáticamente en nuestro medio tras la aprobación para uso intraocular del implante intravítreo de dexametasona de liberación prolongada Ozurdex®. En los estudios pivotaes del medicamento, hubo 2 casos de infección en el estudio MEAD tras casi 3000

inyecciones y ningún caso en el estudio GENEVA<sup>(34)</sup>. La práctica clínica indica esta misma baja incidencia<sup>(35)</sup>.

La creación de una mala herida (no biseada) podría aumentar el riesgo de infección tras la inyección intravítrea de Ozurdex. Por lo tanto es importante que la persona encargada de dicha inyección tenga la formación apropiada para hacerla correctamente.

La endofthalmitis por inyección intravítrea de medicación antiangiogénica, es también baja<sup>(36-39)</sup>. Recientes estudios con grandes series y metaanálisis confirman una incidencia de endofthalmitis entre el 0.029% y 0,049% por inyección, teniendo, alrededor de la mitad de los casos, un cultivo positivo<sup>(40,41)</sup>. Aun así, si bien la endofthalmitis es infrecuente después de la inyección intravítrea de fármacos anti-VEGF, el extraordinario aumento en estos últimos años en el número de inyecciones, hace que esta causa haya adquirido una mayor relevancia<sup>(40-43)</sup>.

La endofthalmitis aguda ocurre infrecuentemente después de la **queratoplastia penetrante**, y está descrita después de perforaciones inadvertidas del globo ocular en otros actos quirúrgicos<sup>(41, 44-46)</sup>.

No existen datos claros sobre la incidencia de las endofthalmitis crónicas<sup>(47)</sup>.

### Incidencia según procedimiento quirúrgico<sup>(3)</sup>:

PROCEDIMIENTO	INCIDENCIA
Cirugía extracapsular de catarata	0,072- 0,12%
Facoemulsificación	0.015-0,5%
Queratoplastia penetrante	0,08-0,2%
Trabeculectomía	0,2-0,7%
Vitrectomía 20G	0,018-0,14%
Vitrectomía 23 y 25G	0,23%- 0,84%
Inyección Intravítrea	0.025%- 0.16%

## El Endophthalmitis Vitreotomy Study (EVS)<sup>(48)</sup>



El EVS fue un ensayo clínico multicéntrico aleatorio que se realizó entre febrero de 1990 y enero de 1994. Sus resultados se publicaron en 1995.

Los pacientes incluidos en el estudio presentaban signos de endoftalmitis.

bacteriana aguda (aquella ocurrida durante las 6 semanas siguientes a la cirugía) por intervención de catarata (técnica extracapsular) o inserción de LIO secundaria.

Todos los pacientes del estudio recibieron inyección intravítrea de vancomicina (1mg), y amikacina (0.4mg) y corticoides sistémicos.

Se aleatorizaron los siguientes tratamientos:

- 1.- la vitrectomía inicial frente a la biopsia vítrea y
- 2.- el uso o no de antibióticos intravenosos (ceftazidima y amikacina).

El valor de medición principal fue la mejor agudeza visual resultante 12 meses después de la visita inicial. Un valor secundario fue la claridad de medios.

### RESULTADOS DEL EVS

En el estudio se incluyeron 420 pacientes con edad media 75 años, siendo el

## 7 | Endoftalmitis Infecciosa

57% mujeres. El 94,5% de los casos fue consecuencia de la cirugía de catarata, el 5,5% por inserción secundaria de LIO.

- 1.- La vitrectomía posterior inmediata fue superior frente a la biopsia vítrea e inyección de antibióticos solamente en aquellos casos en los que la AV en presentación fue de percepción de luz (PL). (3 veces mayor probabilidad de obtener una AV de 20/40, el doble de obtener una AV de 20/100 y menos de la mitad de probabilidades de pérdida de visión severa (<5/200). En aquellos pacientes con AV superior a PL+, no se encontró diferencia en cuanto a los resultados finales de AV.
- 2.- No hubo diferencia entre el grupo en el que se aplicaron antibióticos intravenosos y el que no se usaron.
- 3.- Se obtuvo cultivo confirmado de la biopsia vítrea en el 69% de los casos, con los siguientes gérmenes:

### Microorganismos cultivados en el EVS

MICROORGANISMOS	PORCENTAJE
Estafilococo coagulasa (-)	68%
Otros Gram + (estafilococo aureus y estreptococo)	22%
Gram negativos	6%
Múltiples microorganismos	4%

- 4.- Resultados visuales:  
53% AV 20/40 (5/10) o mejor  
74% AV 20/100 (2/10) o mejor  
11% AV peor que 20/400 (5% NPL)
- 5.- El EVS concluye que las endoftalmi-  
tis causadas por gérmenes gram  
positivos diferentes a los micrococcos  
coagulasa negativos, se asociaron

con un mal pronóstico funcional visual.

### CONSIDERACIONES SOBRE EL EVS

Hay que tener en cuenta los criterios de inclusión del estudio para saber en qué casos se puede aplicar el grado de evidencia 1 del EVS. Tanto en aquellos casos de cirugía de catarata excluidos del estudio, como en otros tipos de endoftalmitis infecciosa, el manejo puede no estar tan claramente definido.

- A) En el estudio se valoraron para inclusión 855 casos con endoftalmitis aguda en los escenarios descritos. De ellos, 510 cumplían los criterios y finalmente se incluyeron 420. Hay que destacar que se excluyeron aquellos pacientes en los cuales la AV en presentación era de NPL, y aquellos otros en los que la opacificación del segmento anterior no permitía realizar una vitrectomía posterior. Estos casos son potencialmente los más severos, quizá con bacterias más agresivas y donde se podrían esperar peores resultados. Estas exclusiones pudieron distorsionar los resultados globales del estudio.
- B) Hay que tener en cuenta que el 10% restante de endoftalmitis postquirúrgicas (aquellas causadas por otras cirugías o las crónicas) no participaron en el estudio (tampoco otras causas como el trauma, o la septicemia).
- C) El estudio no valoró la inyección o no de un corticoide intravítreo.
- D) El estudio no encontró diferencia en el uso o no de antibióticos intravenosos (ceftazidima y amikacina). Los antibióticos utilizados entonces no



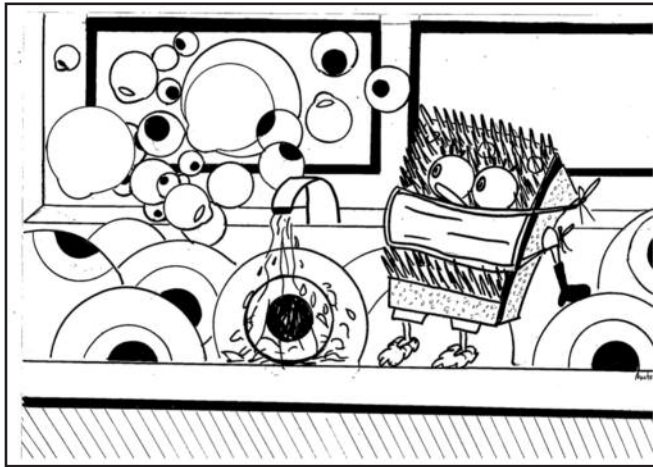
se corresponden a los que hoy día se valorarían para uso sistémico, que poseen mayor cobertura y mejor penetración ocular<sup>(49, 50)</sup>.

- E) En el grupo de pacientes diabéticos (el 14% del total) los resultados visuales fueron inferiores frente a los pacientes no diabéticos. En este grupo, aquellos casos con una AV mejor a PL, la vitrectomía inicial se asoció con mejores resultados visuales finales (consiguiendo una AV final de 20/40 en un 57% con vitrectomía, frente a un 40% con biopsia vítrea). El estudio no fue diseñado para dar respuesta específica a la endoftalmi-
- tis en diabéticos, por lo tanto no hay evidencia clínicamente significativa al respecto. Aun así, y con los resultados mencionados, el realizar la vitrectomía inicial en pacientes diabéticos con AV en presentación superior a PL podría ser recomendable.
- F) Hay autores que cuestionan la validez de los resultados del EVS porque se efectuó hace muchos años, y ese hecho afecta sobre todo a las indicaciones de la vitrectomía según AV inferior a MM. Pero esos argumentos no están fundamentados en estudios con el mismo grado de evidencia científica<sup>(50)</sup>.





## Profilaxis de la Endoftalmitis Infecciosa



Hay pocos estudios científicamente válidos sobre la profilaxis de la endoftalmitis postoperatoria. Existen guías de consenso como la de la ESCRS (European Society of Cataract and Refractive Surgeons<sup>(4)</sup>, revisiones sistemáticas<sup>(51-54)</sup>, y recomendaciones que parten de grupos de trabajo. La mayor parte de los trabajos hacen referencia a la cirugía de la catarata. Detallaremos aparte una serie de particularidades en relación a los procedimientos propios de la patología vitreorretiniana.

Las únicas medidas avaladas por la evidencia científica son el uso preoperatorio de povidona yodada preoperatoria-

mente<sup>(55)</sup> y el empleo de cefuroxima intracamerular al final de la cirugía de la catarata<sup>(4)</sup>.

Un alto porcentaje de los microorganismos responsables de las endoftalmitis postoperatorias provienen de la propia flora saprófita del paciente<sup>(56)</sup>, que contaminan el interior del globo ocular durante el acto quirúrgico.

### A) Medidas indispensables en cualquier cirugía

Aunque no hay estudios experimentales adecuados en oftalmología, su objetivo es reducir la carga bacteriana en la zona



quirúrgica y así disminuir el riesgo de infección:

1. Detectar **factores de riesgo** (blefaritis, atopia, obstrucción de vía lacrimal excretora, prótesis oculares – cuya utilización debe suspenderse unos días antes de la cirugía y recibir antibióticos tópicos- que predisponen a la presencia de una flora bacteriana más virulenta (Estafilococo aureus, Pseudomona aeruginosa, etc.) y controlarlos convenientemente antes de la intervención.
2. Realizar una correcta preparación del **campo quirúrgico**, aislando adecuadamente las pestañas y borde palpebral.
3. La correcta limpieza y esterilización del **instrumental** es imprescindible<sup>(57)</sup>, tanto para evitar infecciones como reacciones inflamatorias postoperatorias estériles (TASS – síndrome tóxico de segmento anterior), con el agravante de que a menudo afectan a un grupo de pacientes y no a un caso aislado.

La medida universalmente aceptada para la antisepsia previa a la cirugía ocular es el empleo de solución acuosa de povidona yodada al 5% en el saco conjuntival y al 5 o 10 % en la piel periocular, dejándola actuar un mínimo de 3 minutos<sup>(55)</sup> (NIVEL EVIDENCIA 2a, GRADO RECOMENDACION B).

En pacientes alérgicos a la povidona yodada, se puede emplear solución acuosa de clorhexidina al 0.05%. Destacar que la povidona yodada produce irritación o dermatitis de contacto en el 1 al 4% de la población. Hasta el momento, no se ha descrito en la literatura médica ningún

caso de anafilaxis por el uso ocular de la povidona yodada<sup>(58)</sup>.

## B) Antibióticos preoperatorios

Los antibióticos tópicos preoperatorios disminuyen el número de bacterias en la superficie ocular<sup>(59)</sup>, pero no se ha demostrado que ello reduzca la incidencia de endoftalmitis<sup>(4)</sup>. Un estudio muestra que la adición de un antibiótico tópico preoperatorio no consigue una reducción significativa adicional de la flora conjuntival frente a la povidona iodada sola correctamente usada<sup>(60)</sup>.

La experiencia en la práctica clínica reflejada en los datos del registro nacional sueco de cataratas, muestran que el empleo de antibióticos preoperatorios no produjo una disminución significativa de la incidencia de endoftalmitis (0.017% vs 0.025%, p 0.29)<sup>(61)</sup>.

## C) Antibióticos intraoperatorios

1. Está descrito el uso de antibióticos en la solución de irrigación<sup>(62)</sup> pero no hay evidencia de su utilidad en la prevención de la endoftalmitis postoperatoria.
2. El empleo de 1 mg de **cefuroxima intracamerular** al final de la cirugía de la catarata es la única profilaxis antibiótica que ha demostrado ser efectiva en un ensayo clínico prospectivo y aleatorizado, reduciendo 5 veces el riesgo de presentar una endoftalmitis postoperatoria (3) (NIVEL EVIDENCIA 1b, GRADO RECOMENDACIÓN A). Su seguridad viene avalada por la amplia experiencia sueca, donde se utiliza de forma sistemática después de su introducción en 1996<sup>(63)</sup>.



Hay autores que cuestionan el uso de la cefuroxima intracamerular, principalmente por la cobertura antibiótica de la cefuroxima y la forma de preparación de la dosis requerida<sup>(49)</sup>.

La cefuroxima puede usarse con seguridad en pacientes alérgicos a la penicilina, pues no presenta sensibilidad cruzada con la misma<sup>(64,65)</sup>.

La cefazolina también se ha empleado en inyección en cámara anterior al final de la cirugía, existiendo series importantes que avalan su eficacia<sup>(66,67)</sup>.

- Otro antibiótico frecuentemente empleado por vía intracamerular es el moxifloxacino<sup>(68)</sup>. En Suecia en una serie de 6897 intervenciones se detectaron 2 casos de endoftalmitis, una incidencia del 0.029%, similar a la de la cefuroxima, aunque el número de pacientes es demasiado bajo para poder sacar conclusiones. En un reciente estudio japonés se hace referencia a una incidencia del 0.016% (3 casos en 18.794 intervenciones) empleando diferentes concentraciones de moxifloxacino intracamerular<sup>(69)</sup>, pero tiene la limitación

de que se trata de una encuesta retrospectiva realizada en 19 clínicas.

El disponer de una preparación de cefuroxima específica para uso intraocular hace que las posibles ventajas de espectro del moxifloxacino probablemente no justifiquen su uso intraocular al tratarse de una preparación farmacéutica en forma de colirio (sin conservantes)<sup>(70-77)</sup>.

### D) Antibiótico subconjuntival

No hay evidencia de la eficacia de los antibióticos subconjuntivales como profilaxis de la endoftalmitis en la cirugía de catarata, aunque hay revisiones retrospectivas que defienden su utilidad<sup>(78)</sup>. El EVS<sup>(48)</sup> describe casos de endoftalmitis después de su uso. (NIVEL EVIDENCIA 3, GRADO RECOMENDACIÓN C)

### E) Antibiótico tópico postoperatorio

No existen ensayos clínicos que avalen su uso, pero parece razonable utilizarlos hasta que se consiga un cierre seguro de la herida quirúrgica (suele aceptarse un tiempo de una semana). Hay publicaciones con series retrospectivas que defienden su uso, recomendándose un

INCIDENCIA ENDOFTALMITIS	SIN CEFUROXIMA	CON CEFUROXIMA
ESCRS(*)	0,35%	0,05%
SUECIA (2*)	0,39%	0,027%
ESPAÑA (3*)	0,59%	0,039%
FRANCIA (4*)	1,24%	0,04%
PORTUGAL (5*)	0,26%	0%
GRAN BRETAÑA (6*)	0,139%	0,046%
EEUU (7*)	0,31%	0,014%
SUDAFRICA (8*)	0,55%	0,08%



inicio precoz después de la intervención<sup>(79)</sup>. Deben suspenderse de forma brusca, sin reducción gradual, ya que esto facilitaría la aparición de resistencias. (NIVEL EVIDENCIA 3, GRADO RECOMENDACIÓN C)

La experiencia sueca tampoco mostró una disminución significativa de la incidencia de endoftalmitis al añadir un colirio antibiótico postoperatorio (0.019% vs 0.025%,  $p= 0.73$ ) aunque el número de pacientes fue más bajo (2 casos de 10382 intervenciones). Curiosamente cuando se emplearon antibióticos tópicos tanto pre como postoperatoriamente la incidencia fue mayor (0.041%), aunque nuevamente la diferencia no fue significativa.

Hay estudios que demuestran que las nuevas fluoroquinolonas de cuarta generación (moxifloxacino y gatifloxacino) por vía tópica tienen una mejor penetración en cámara anterior que otros antibióticos, alcanzando concentraciones terapéuticas<sup>(80-82)</sup> y tienen un espectro más amplio, cubriendo mejor los Gram positivos. Pero no hay estudios que demuestren su eficacia en la prevención de la endoftalmitis infecciosa.

## APLICACIÓN DE ESTAS MEDIDAS A LAS DISTINTAS CIRUGÍAS OCULARES

### 1) Cirugía de catarata:

La mayoría de los estudios previamente referidos fueron realizados en series de cirugía de cataratas, pero sus conclusiones pueden tener relevancia para otro tipo de cirugías oculares.

En la cirugía de la catarata parece haber aumentado la incidencia de endoftalmitis a partir de la introducción de la inci-

sión por córnea clara sin sutura<sup>(83)</sup>, aunque la revisión realizada del registro de cataratas nacional sueco (donde se emplea rutinariamente cefuroxima intracameraral) sólo muestra una cierta tendencia en ese sentido, sin ser estadísticamente significativa<sup>(84)</sup>. En el estudio de la ESCRS se encontró un mayor riesgo de endoftalmitis con las incisiones corneales, pero sin resultados concluyentes. Existen estudios experimentales con ojos de cadáver que muestran la entrada de tinta en la incisión y en cámara anterior con las fluctuaciones de la presión intraocular<sup>(85)</sup>, siendo este un posible mecanismo de entrada de los microorganismos en el postoperatorio de las cirugías de cataratas con incisiones en córnea clara no suturadas.

Destaca un trabajo donde se muestra que una incisión biselada bien construida sin sutura puede ser más estanca que una suturada, por lo que es necesario cuidar los detalles de la técnica<sup>(86)</sup>.

### 2) Inyección intravítrea

(Ver guía SERV sobre inyecciones intravítreas)<sup>(87)</sup>

La incidencia de endoftalmitis tras la inyección intravítrea es baja y dependiente del fármaco inyectado. Trabajos publicados<sup>(40-43,49)</sup> presentan una mayor proporción de casos de endoftalmitis por estreptococos, y se debate si esto podría estar relacionado con la falta de uso de mascarilla por parte del cirujano<sup>(88)</sup>.

Si bien continúa habiendo debate sobre dónde realizar las inyecciones intravítreas (la consulta, una sala especial o el quirófano)<sup>(89)</sup>, las inyecciones se realizan de forma rutinaria en la consulta. Es muy importante seguir un protocolo de actuación que incluya las medidas míni-



mas imprescindibles para prevenir posibles infecciones, incluyendo el empleo de povidona yodada pre-inyección en contacto con la superficie ocular durante un tiempo mínimo de 3 minutos, y el uso de blefarostato y material quirúrgico estériles<sup>(97,90)</sup>. La necesidad de uso de mascarilla por parte del cirujano continúa estando en debate (siendo un procedimiento breve, también se propone el evitar hablar durante el mismo para no contaminar el campo quirúrgico).

Hay que tener en cuenta que en aquellas situaciones en las que es necesaria la manipulación de la medicación (el caso de el Bevacizumab) es muy importante cumplir los protocolos de farmacia sobre manipulación de medicamentos, por el riesgo de contaminación de la muestra y por ende de endoftalmitis<sup>(91)</sup>. El uso de fármacos con otros componentes que podrían resultar tóxicos para el ojo (caso de Trigón) añaden la posibilidad de producir una reacción tóxica no infecciosa.

No hay evidencia de que el empleo de antibióticos pre y postinyección sea de utilidad, existiendo series que muestran incidencias de endoftalmitis similares sin administrarlos<sup>(92-94)</sup>. Su uso es discutido y pudiera ser hasta contraproducente<sup>(95)</sup>, ya que pueden facilitar la selección de cepas resistentes, al tratarse a menudo de pacientes que reciben múltiples inyecciones y que por lo tanto su flora ocular estaría expuesta a múltiples tratamientos con el/los antibióticos<sup>(96-99)</sup>.

### 3) Vitrectomía 20, 23 y 25G

En un principio, al introducirse las nuevas técnicas de vitrectomía por pequeña incisión y sin suturas (23 y 25G) se publicaron varias series en las que se mostraba un aumento en los índices de endoftalmitis frente a la vitrectomía de 20G<sup>(90, 100)</sup>.

Un estudio experimental realizado con ojos de cadáver demostró la entrada de tinta en las incisiones de 25 G perpendiculares a esclera no suturadas, pero no en las suturadas (61), lo que puede sugerir que la contaminación postoperatoria sea la causa de esta mayor incidencia de endoftalmitis. Otro estudio similar posterior, complementado con OCT, demostró la mayor estanqueidad de las esclerotomías anguladas, que son las recomendadas actualmente<sup>(101)</sup>.

Para la prevención de la endoftalmitis en este tipo de cirugías, se constituyó la "Microsurgical safety task force"<sup>(102,103)</sup> que recomienda, aparte de las medidas generales referidas previamente, el desplazamiento conjuntival al realizar las entradas; que las esclerotomías sean anguladas-biseladas; minimizar el enclavamiento vítreo y revisar las incisiones al final de la cirugía, suturándolas si se sospecha que no son estancas. También analiza el uso de antibióticos en las soluciones de irrigación, no aconsejando su uso (Evidencia 4, recomendación D).

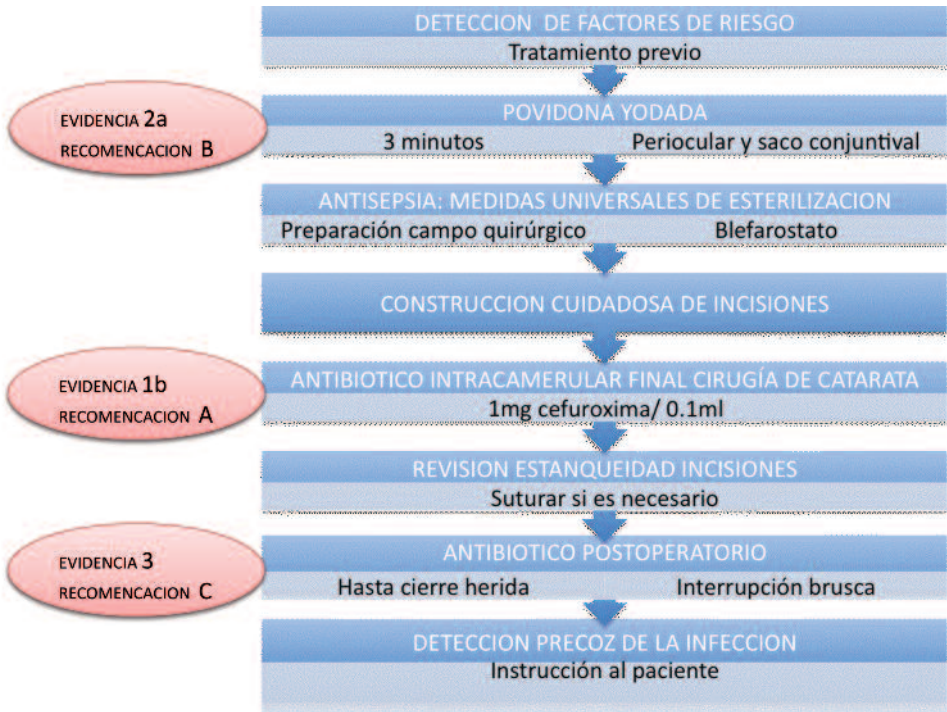
Un meta-análisis posterior concluye que globalmente no se aprecia una incidencia mayor de endoftalmitis en la cirugía microincisional 25 G<sup>(104)</sup>. Una encuesta multicéntrica sistemática japonesa de 77956 pacientes llega a una conclusión similar<sup>(105)</sup>.

Otro meta-análisis más reciente encuentra una mayor incidencia de endoftalmitis en las microincisiones perpendiculares pero no en las biseladas respecto a las tradicionales de 20G<sup>(106)</sup>.


En la vitrectomía microincisional con una técnica cuidadosa, incisiones biseladas bien construidas y suturadas en caso necesario, no parece haber un mayor riesgo de endoftalmitis.



## 2. Prevención de la Endoftalmitis Infecciosa



# Diagnóstico clínico de la Endoftalmitis aguda postoperatoria



La clínica es fundamental en esta patología, pues va a ser decisiva para instaurar el tratamiento urgente de la endoftalmitis aguda. El diagnóstico definitivo microbiológico será posterior al inicio del tratamiento.

## 6.A. Diagnóstico clínico de la endoftalmitis aguda por cirugía de catarata (y LIO secundaria)

La endoftalmitis aguda postquirúrgica aparece durante las 6 primeras semanas después de la cirugía. Puede iniciarse desde el primer día de postoperatorio. En el E.V.S., el 77% de los casos ocurrieron dentro de las 2 primeras semanas<sup>(48)</sup>.

La precocidad en la presentación (dos primeros días) hace sospechar gérmenes más agresivos<sup>(107)</sup>.

### 1) Síntomas destacados:

- disminución de la visión en más del 90% de los casos;
- dolor ocular entre 74-85%<sup>(48, 108)</sup>. (Un porcentaje de casos cursan sin dolor, por lo tanto la ausencia del mismo no excluye el diagnóstico<sup>(109)</sup>).

### 2) Signos:

- ojo rojo con inflamación y edema conjuntival en más del 80%;
- opacificación de cámara anterior con células, hipopion o fibrina en 75-85%;



- edema de párpados en 35%<sup>(110,111)</sup>.
- la vitritis progresiva es la característica fundamental de la endoftalmitis. Debido a la opacidad de medios por la inflamación del polo anterior, no siempre es visible.

Pueden aparecer otros signos, como la presencia de edema de córnea (a veces con estrías), lagrimeo, afectación del polo posterior con zonas de retinitis, y/o periflebitis, edema de retina y/o papila.

### 3) Diagnóstico diferencial

**1.- Síndrome tóxico del segmento anterior (TASS)**<sup>(112-114)</sup>. Consiste en una inflamación aguda de la cámara anterior relacionada con soluciones de irrigación, medicación o materiales (como hilos de gasas) que puedan tener acceso al ojo durante la cirugía. También puede ser debido a la limpieza y esterilización de los instrumentos.

Algunos casos se han atribuido a endotoxinas de bacilos gram negativos que crecen en agua de bateas de limpiadores de ultrasonidos. Es raro que ocurra en un solo paciente, usualmente hay más casos, debido a la exposición de varios pacientes a la toxina en la misma sesión. Cuando esto sucede el cirujano debe investigar la causa y suspender la actividad quirúrgica hasta resolver la etiología del problema.

Los pacientes inician los síntomas pronto: 12- 48 horas tras la cirugía. Suelen presentar visión borrosa con marcada inflamación del segmento anterior, con fibrina e hipopion en cámara anterior. Es típico el edema de córnea de borde a borde secundario al daño de las células endoteliales. Es característica la buena respuesta al tratamiento intensivo con corticoides.

**2.- Retención de fragmentos de cristalino.** Cuando esto ocurre, se manifiesta con descenso de la visión, hipertensión ocular, edema de córnea e inflamación. Se ha descrito inflamación en 57-87% de casos con fragmentos de cristalino retenido, pudiendo presentar vitritis con vítreo turbio; la ecografía puede ayudar al diagnóstico, identificando los restos de cristalino. La presencia de hipertensión ocular con inflamación aconseja la realización de vitrectomía, que permitirá resolver el problema y tomar muestras en caso de dudas<sup>(115)</sup>.

### 4) Riesgo de encubrimiento de cuadro clínico

Los pacientes que están bajo tratamiento tópico o sistémico con inmunosupresores (corticoides, antimetabolitos), tienen mayor riesgo de endoftalmitis a la hora de la cirugía ocular. Este tratamiento corticoideo puede producir una disminución de los signos y síntomas, encubriendo el cuadro clínico.

Se ha generalizado ampliamente el uso de corticoides como antiinflamatorio en el postoperatorio de la cirugía. Sin embargo, todo paciente a quien se haya realizado una cirugía sin complicaciones y que presente un cuadro de inflamación significativo en el postoperatorio, debe plantearse el manejo del caso como una endoftalmitis infecciosa sin retraso. Por tanto, en estos casos no debe realizarse el ensayo de tratamiento con corticoides (Evidencia C, grado de recomendación 3)<sup>(4)</sup>.

### 5) Pruebas complementarias en consulta

**Agudeza Visual.** Es importante su registro por razones médico-legales y determinante para valorar el tratamiento, según resultados del EVS<sup>(48)</sup>.





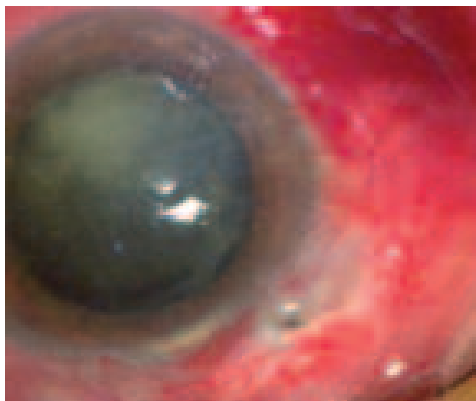## 7 | Endoftalmitis Infecciosa

Es importante examinar de forma correcta para diferenciar entre una visión de percepción de la luz y movimientos de mano: la mano del examinador debe estar a medio metro de distancia del paciente, con el origen de la luz de iluminación por detrás del paciente. Midiendo a una distancia más corta o con la luz enfrente del paciente, puede atribuirse erróneamente una visión de movimientos de mano cuando en realidad sólo se percibe la luz.

**Estudio en lámpara de hendidura.** Se valoran córnea, cámara anterior, y medios oculares. Se debe revisar la herida quirúrgica, buscando el signo de Seidel. Buscar vítreo en herida o sutura mal ajustada en caso de cirugía complicada.

Descartar procesos infecciosos concomitantes como blefaritis, dacriocistitis crónica realizando un estudio de la vía lagrimal.

Es recomendable realizar fotografía para valorar la evolución tras el tratamiento.

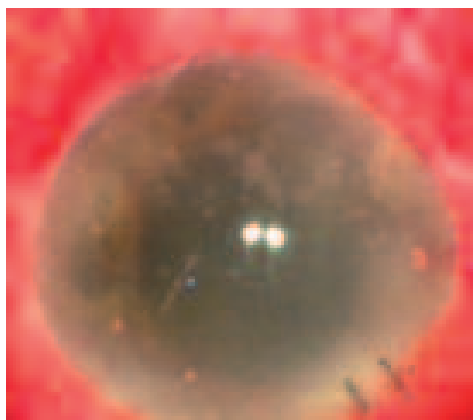


Cuadro de endoftalmitis tras 2 semanas de la cirugía. Observamos punto filtrante. Se aisló estreptococo.

**Oftalmoscopia indirecta.** Ésta dará idea del grado de opacidad de los

medios y visualizar el fondo de ojo si es posible.

**Ecografía B.** Podrán observarse las opacidades vítreas, la existencia o no de un desprendimiento posterior del vítreo y se descartarán procesos como desprendimiento de retina o coroides, restos de cristalino o cuerpo extraño intracular.



Cuadro de endoftalmitis aguda tras 48 horas de cirugía de cataratas. Se aisló enterococo.

### 6.B. Características específicas de otras endoftalmitis agudas postquirúrgicas

#### 1. Endoftalmitis por cirugía del glaucoma (22-24, 116-124)

La endoftalmitis tras cirugía de glaucoma, si bien puede aparecer de forma aguda después de la cirugía filtrante, es característico que aparezca de forma retardada y con una clínica aguda incluso años después de la cirugía, pudiendo presentar infección de la ampolla de filtración (blebitis) como paso previo a la infección intraocular. Una amplia revisión muestra una media de tiempo entre la cirugía de glaucoma de filtrado y endoftalmitis de 19,1 meses, con un rango de ente 3 días y 9 años.



En casos agudos en los que la infección se desarrolla poco después de trabeculectomía, la inoculación de bacterias probablemente ocurra durante la cirugía, predominando los estafilococos coagulasa-negativos (similar a la cirugía de catarata).

En los casos de presentación tardía relacionados con la infección de la ampolla de filtración, predominan gérmenes más agresivos. La mayor virulencia de estos gérmenes parece explicar el pobre pronóstico asociado a la mayoría de endoftalmitis tardías tras cirugía filtrante de glaucoma. Es muy rara la endoftalmitis por hongos en estos casos.

## 2. Endoftalmitis por vitrectomía<sup>(2,16-19,125-127)</sup>

Si bien la incidencia de endoftalmitis tras vitrectomía 20g es baja (0.03-0,14%), ésta tiene peor pronóstico que la que ocurre tras cirugía de catarata o glaucoma, y está básicamente causada por gérmenes patógenos muy virulentos. Estudios recientes en la vitrectomía sin suturas de 23 y 25 gauges, con incidencias de 0,18-1%, muestran un 86% de cultivos positivos para estafilococos coagulasa negativos. Quizá debido a esta diferencia de gérmenes causales, las agudezas visuales finales en estos estudios de endoftalmitis por vitrectomía sin suturas fueron mejores que en las de 20G.

## 3. Endoftalmitis por inyección intravítrea<sup>(30-38, 128-132)</sup>

En la inyección intravítrea, el riesgo de endoftalmitis y los signos clínicos varían según el fármaco inyectado.

Hay debate en cuanto a las posibles diferencias clínicas entre una endoftalmitis infecciosa frente a otra no infecciosa. Algunos autores postulan que la ausencia de dolor podría ser un signo de causa no infecciosa

Con la utilización de triamcinolona intravítrea está descrito el cuadro de endoftalmitis aséptica provocada por toxicidad de conservantes. Es difícil distinguir clínicamente esta reacción inflamatoria estéril de una infección. Una aparición más precoz, menor pérdida de agudeza visual, menos dolor y ausencia de hipopion o un hipopion móvil, son sugestivos de una reacción no infecciosa (sería el equivalente de un TASS). En casos de inyección intravítrea de corticoides, se puede producir un enmascaramiento de los síntomas, apareciendo una endoftalmitis con ojo blanco e indoloro. El posible retraso en la aparición de síntomas en una endoftalmitis tras inyección intravítrea de triamcinolona podría retrasar el comienzo del tratamiento y por tanto empeorar su pronóstico. Esto no ocurre con la inyección intravítrea de fármacos anti-VEGF.

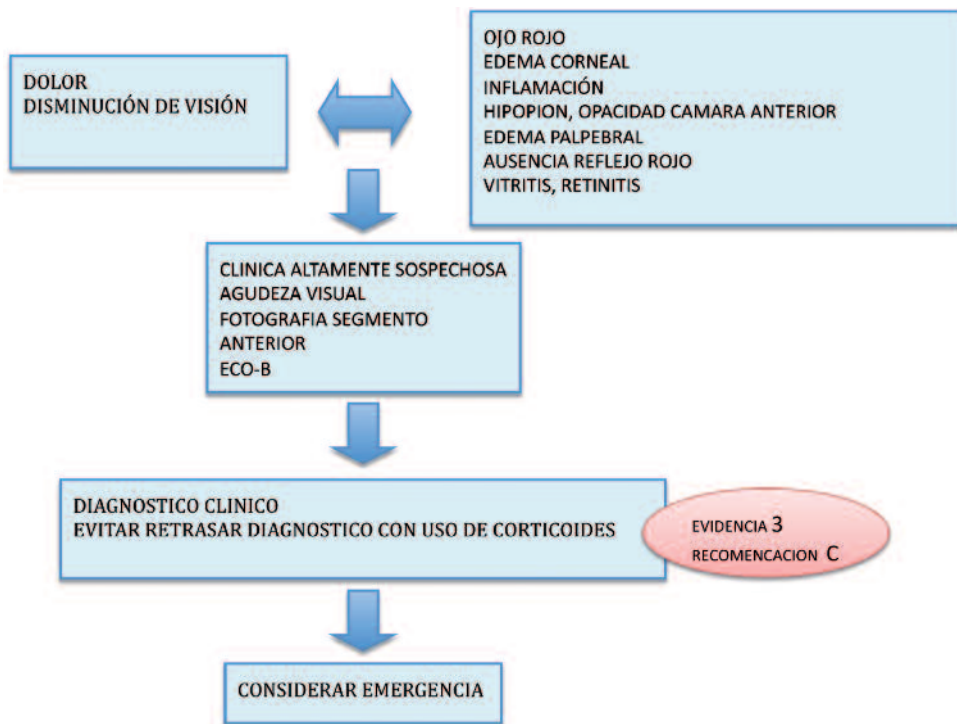
## 4. Endoftalmitis por queratoplastia penetrante<sup>(14)</sup>

El origen habitual de la infección en la endoftalmitis aguda postoperatoria tras queratoplastia penetrante es el botón donante.

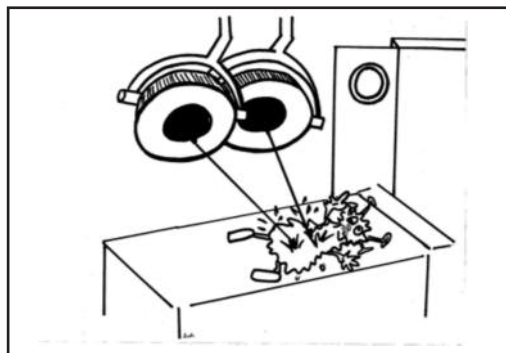
Puede aparecer de forma aguda diferida al cabo de meses o años, tras manipulación de suturas, queratopatías ulcerativas perforada. Es necesario descartar filtración en la interfase donante-receptor, realizando la prueba de seidel.



### 3. Endoftalmitis Aguda: Diagnóstico Clínico



## Manejo de la Endoftalmitis Infecciosa aguda



Una vez establecido el diagnóstico clínico de endoftalmitis aguda, se debe actuar en el menor plazo de tiempo posible: esto puede cambiar el pronóstico visual final.

Aunque exista un debate en la actualidad sobre en qué situaciones está indicada la vitrectomía en la endoftalmitis infecciosa<sup>(50)</sup>, la evidencia científica del EVS sigue marcando las pautas de tratamiento en el caso de las endoftalmitis agudas postquirúrgicas que cumplan los criterios de inclusión del estudio.

En todo caso, insistimos en que es fundamental realizar el tratamiento en las primeras horas tras el diagnóstico inicial. Las diferentes guías clínicas publicadas sobre endoftalmitis infecciosa, recomiendan implementar el tratamiento en un tiempo máximo de 3 horas<sup>(4)</sup>.

Por lo tanto:

- 1.- Aquellos casos de endoftalmitis infecciosa por cirugía de catarata o implante secundario de LIO, se recomienda realizar la vitrectomía de forma urgente cuando la visión del paciente sea, inicialmente o en su curso evolutivo, de percepción luminosa (PL+). Si la agudeza visual es mayor de PL+, se recomienda la biopsia vítrea e inyección de antibióticos intravítreos sin vitrectomía. (Evidencia 1, Recomendación A).

Si bien la cirugía de catarata en el momento del estudio EVS era la extracción extracapsular, y hoy día es la facoemulsificación con incisión corneal, estudios actualizados<sup>(133)</sup> presentan resultados similares en casos de endoftalmitis post faco en cuanto

## 7 | Endoftalmitis Infecciosa

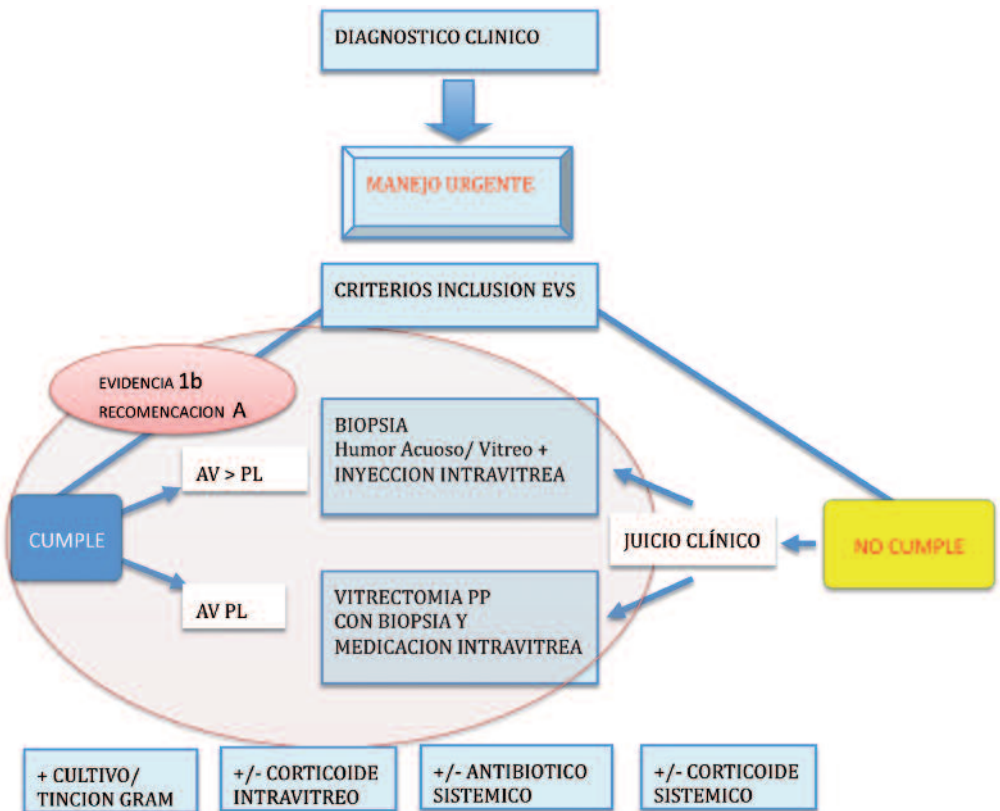
a signos clínicos, espectro microbiológico y resultados visuales. Por lo tanto, parece razonable aplicar los resultados de EVS a la cirugía de la catarata actual y conservar el mismo grado de recomendación.

2.- Pacientes diabéticos: como se ha afirmado con anterioridad, si bien el EVS no se diseñó para estudiar específicamente la endoftalmitis en este grupo de pacientes, el realizar la vitrectomía inicial en pacientes diabéticos con AV en presentación superior a PL+ podría ser recomendable según algunos autores<sup>(134)</sup> (Evidencia 3, Recomendación C).

3.- En el caso de endoftalmitis agudas causadas por otras cirugías, la clínica y los microorganismos causantes suelen ser diferentes y estos casos podrían beneficiarse de una vitrectomía temprana<sup>(135)</sup> (Evidencia 4, Recomendación D).

4.- Aquellos casos en los que, estando indicada la realización de la vitrectomía, ésta no se pueda realizar urgentemente (ya por logística o cualquier otro motivo), se procederá a la realización de biopsia e inyección intravítrea urgente.

### 4. Manejo Endoftalmitis Aguda: Vitrectomía o Biopsia/Inyección



## Biopsia e inyección intravítrea



### 8.A. Toma de muestras

Se deben extraer las muestras de humor acuoso y vítreo de forma previa a la instauración del tratamiento antibiótico.

La toma de muestras tiene como objetivo el aislamiento de los microorganismos en cultivo, así como confirmar el diagnóstico clínico, conocer el agente etiológico y tener el antibiograma. Esto ayuda a conocer mejor el pronóstico (según el agente causal), y poder investigar factores locales del quirófano en casos de brotes. La extracción del vítreo, a su vez, disminuye el volumen intraocu-

lar y permite una mejor entrada de la medicación intravítrea que se inyectará de inmediato tras la toma de muestras.

#### 1) Toma de muestra de humor acuoso

La obtención de muestras de acuoso es relativamente simple de realizar pero tiene escasa sensibilidad<sup>(136)</sup>.

Se realiza una paracentesis en el limbo corneal temporal con jeringa de 1mL y aguja de 25-30 G aspirando entre 0,1 y 0,2 ml de humor acuoso. (Esta maniobra también puede realizarse en la lámpara de hendidura).

### 2) Toma de muestra vítrea

Si bien en el EVS no hubo diferencia en cuanto a porcentaje de cultivos positivos con las distintas técnicas de toma de muestra vítrea (punción/ aspiración, vitrectomo portátil, o vitrectomía pars plana)<sup>(137,138)</sup>, la mejor muestra se obtiene mediante la utilización del vitrectomo. Puede utilizarse uno portátil de 23 G de corte automático con pieza de mano desechable y aspiración manual ( para obtener una muestra entre 0,2 y 0,4 ml).

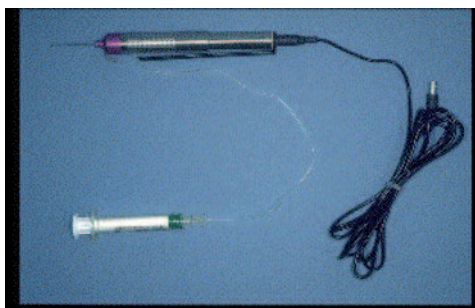

Fig 1B. Vitrectomo portátil

### 8.B. Antibiótico intravítreo empírico

La instauración de un tratamiento antibiótico eficaz inmediato es fundamental para el mantenimiento de la función visual. Debido a esta exigencia de inmediatez, se utilizan antibióticos de amplio espectro de forma empírica previo al diagnóstico microbiológico.

Los antibiótico intravítreos utilizados en el EVS fueron 1 mg en 0,1ml de VANCOMICINA y 0,4 mg en 0,1 ml de AMIKACINA. (Evidencia 1b/ Recomendación A). Por los riesgos de toxicidad retiniana demostrados con la amikacina<sup>(139)</sup> ésta ha sido sustituida por 2mg en 0,1ml de

CEFTAZIDIMA. Según estudios en los Estados Unidos, la vancomicina es eficaz frente al 99% de los microorganismos gram positivos, mientras que tanto la amikacina como la ceftazidima cubren el 100% de los gérmenes gram negativos<sup>(140)</sup>. Estudios en la India muestran una cobertura bacteriana más limitada de estos antibióticos frente a gérmenes gram negativos (un 63% de cobertura para la ceftazidima y el 68% la amikacina)<sup>(141)</sup>. La resistencia de bacterianas a estos antibióticos es potencialmente problemática.

El uso de la amikacina intravítrea se reserva, clásicamente, para pacientes con alergia a la penicilina. Se calcula que un 20% de aquellos pacientes que se creen alérgicos a la penicilina, realmente lo son<sup>(142)</sup>. Estudios de los años 60 y 70 del siglo pasado refieren una “reacción cruzada” de alergia entre penicilina y cefalosporinas en el 10 % de aquellas personas alérgicas a la penicilina. Pero estos datos tratan principalmente sobre cefalosporinas de primera generación<sup>(143-145)</sup>, no las de segunda, tercera o cuarta generaciones que se utilizan hoy día. Sería extremadamente improbable que, a consecuencia de una inyección intravítrea de ceftazidima (cefalosporina de tercera generación), se produjera una reacción anafiláctica en un paciente alérgico a la penicilina. Hay autores que afirman, por tanto, que no es necesario evitar el uso de ceftazidima en pacientes alérgicos a la penicilina<sup>(58)</sup> (Evidencia 4 Recomendación D).

Quinolonas de cuarta generación: . La administración intraocular podría ser útil, cubriéndose con un solo producto gérmenes Gram-positivos y Gram-negativos. Dosis equivalentes en humanos a



400 µg/0.1 ml han demostrado en animales de experimentación ser seguras y eficaces<sup>(146,147)</sup>. El problema radica en que, por la experiencia descrita en otros países, el uso indiscriminado de estos fármacos en el pre y postoperatorio da lugar a la aparición de forma relativamente rápida de gérmenes Gram-positivos resistentes<sup>(148)</sup>.

Se debe tener en cuenta que si se va a inyectar antibiótico intravítreo en un ojo ya vitrectomizado, se debe considerar la reducción de la dosis al 50% para evitar toxicidad retiniana. Esto es de particular importancia si se decidiera utilizar la amikacina<sup>(149)</sup>.

### 8.C. Corticoides intravítreos

No existe ningún estudio prospectivo aleatorizado multicéntrico que aclare la utilidad de la dexametasona intravítrea en el tratamiento de la endoftalmitis. La mayoría de los estudios realizados en animales concluyen que la asociación de corticoides intravítreos tiene un efecto beneficioso<sup>(150)</sup>.

La razón del uso de corticoides es la de inhibir la respuesta inflamatoria del huésped contra las toxinas liberadas por los microorganismos. Algunos autores recomiendan su uso<sup>(4, 68)</sup> y otros no<sup>(151)</sup>, por ello es una decisión del cirujano<sup>(152-157)</sup>.

En el caso de decidir utilizarse, la dosis es de 400 microgramos de DEXAMETASONA en 0.1 mL y se realizaría inmediatamente tras la inyección de los antibióticos, de nuevo con jeringa y aguja independientes.

### 8.D. Procedimiento de biopsia e inyección intravítrea

1. Obtener el consentimiento informado firmado por el paciente.
2. Realizar el procedimiento en lugar limpio y de forma cómoda con el menor tiempo de espera posible, ya en consulta, sala de curas o quirófano. El ideal es hacerlo en el quirófano, pero si ello implica mayor tiempo de espera, se hará en consulta.
3. Confirmar que están preparadas las inyecciones intravítreas.
4. Aplicar gotas de anestésico tópico (se aconseja un mínimo de 3 aplicaciones).
5. Administrar anestesia vía subconjuntival, peribulbar o retrobulbar (por ser ojos muy inflamados y sensibles, en muchos casos se requiere anestesia peribulbar o retrobulbar).
6. Asepsia con povidona yodada al 5 ó 10% en la piel periocular, 5% en los fondos de saco conjuntivales, respetando el tiempo de espera de 3 minutos.
7. Se utilizarán guantes estériles. El uso de bata estéril y mascarilla por parte del cirujano es recomendable. El microscopio quirúrgico puede ser de ayuda.
8. Inserción del blefarostato. Una vez éste colocado, no manipular las pestañas.
9. Lavar el exceso de povidona-yodada con solución salina.





10a. Realización de la biopsia con vitrectomo portátil de 23 G de corte automático: se inserta a 3,5 mm de limbo (a 4 mm en ojos fáquicos), y con dirección posterior se obtiene una muestra entre 0,2 y 0,4 ml.

10b. Biopsia con aguja: Se utiliza una jeringa de 2 o 5 ml y aguja de 23G (pueden utilizarse agujas entre 20 y 25G, teniendo en cuenta que cuanto mayor sea el calibre de la aguja, mayor probabilidad de tener éxito con la biopsia). Esta aguja se introduce a 3,5 o 4mm de limbo (ojos pseudofáquicos o fáquicos respectivamente) en el centro de la cavidad vítrea y se obtiene por succión 0,2 a 0,4 ml de vítreo. Esta maniobra puede ser improductiva si la punta de la aguja no está en un vítreo lo suficientemente licuado.

### 11. Inyección intravítrea

Ésta se realiza inmediatamente después de la biopsia.


Si la biopsia se ha realizado con un vitrectomo portátil, es posible que éste permita las inyecciones intravítreas a través de su vía de irrigación manual.

Los antibióticos se deben inyectar con jeringas separadas y con agujas diferentes porque las medicaciones precipitan si contactan una con otra. La inyección se realiza con aguja de 30G (o bien de 27G) por pars plana a 3.5 o 4 mm del limbo utilizando la misma incisión de la biopsia. El ojo estará blando por la extracción realizada, por lo que se requerirá un cierto grado de contra-presión para realizar esta maniobra. Se introduce las 3/4 partes de la aguja en la cavidad vítrea inyectándose lentamente y evitando dirigir el bisel hacia la mácula. (Es útil conocer que marcando desde el limbo con la punta de la jeringa de 1ml sin aguja, tenemos una idea bastante correcta de la distancia de 3.5mm y por ello del punto idóneo por dónde introducir la aguja).

12. Aplicar nuevamente unas gotas de povidona yodada diluida al 5% al retirar el blefarostato.

13. Se deberá comprobar que el ojo mantiene la percepción luminosa tras la inyección, puesto que será difícil comprobar la vascularización de la papila por la opacidad de medios. En el caso de NPL se deberá proceder con rapidez a la realización de una paracentesis para disminuir la presión intraocular<sup>(15B)</sup>.

## Realización de procedimientos adicionales

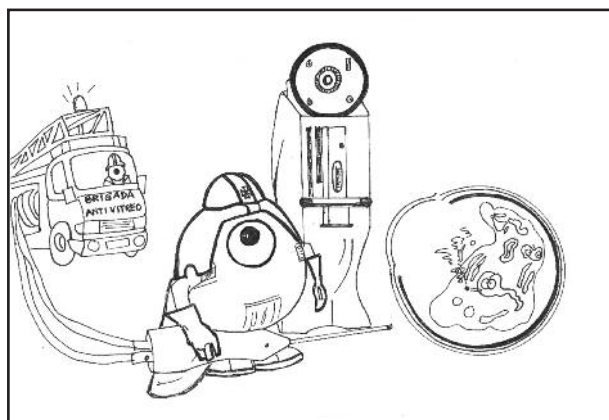


La decisión posterior de reinyectar los antibióticos intravítreos o realizar vitrectomía pars plana programada, se tomará valorando la evolución clínica en las siguientes 48-72 horas y teniendo en cuenta el resultado del antibiograma si se dispone de él.

En el EVS, el 9% de los pacientes requirieron, en los 7 primeros días de entrar

en el estudio, procedimientos adicionales por empeoramiento del proceso inflamatorio/infeccioso<sup>(159)</sup>. Por grupos, fueron el 5% de aquellos pacientes con cultivo positivo de estafilococos coagulasa negativos ( o cultivo negativo o equívoco), frente al 30% de casos con cultivo positivo de bacterias más virulentas (otros gram positivos o gram negativos).

## La vitrectomía en la Endoftalmitis Infecciosa aguda



### 10.A. Posibles ventajas de la vitrectomía

Las posibles ventajas de la vitrectomía son la eliminación parcial de microorganismos, tóxicos intraoculares y membranas vítreas, la obtención de abundante material de cultivo no diluido, y una mejor distribución de los antibióticos intravítreos.

### 10.B. Posibles inconvenientes de la vitrectomía

Una desventaja potencial es que la vitrectomía podría retrasar la implementación del tratamiento urgente en la endoftalmitis infecciosa.

El inconveniente más importante es que podría aumentar la probabilidad de desprendimiento de retina, por generar desgarros en periferia secundarios a la tracción de la base del vítreo sobre un tejido altamente sensible a la rotura, debido a la necrosis de la retina muy frecuente en estos casos. Pero en el EVS, se desprendió la retina en el 7,8% de los pacientes en los que se realizó una vitrectomía, y en el 9% de aquéllos que recibieron la inyección intravítrea (esta diferencia no fue estadísticamente significativa).

Hay que añadir que la visualización de las estructuras intraoculares puede ser difícil, y la vitrectomía podría llegar a ser



desesperada por el componente inflamatorio elevado. En muchas ocasiones existe edema corneal y la cámara anterior suele contener cantidades abundantes de fibrina e hipopion, y en los casos más agresivos puede estar totalmente opaca.

Hoy en día, la mejora de la técnica quirúrgica especialmente en lo que se refiere a la visualización del campo quirúrgico y de los vitrectomos, más eficaces y de menor calibre, podría derivar en menos yatrogenia intraoperatoria<sup>(60)</sup>.

### **10.C. Técnica quirúrgica**

El calibre de los instrumentos elegidos para realizar la vitrectomía queda al arbitrio del cirujano, y no hay motivos para que tenga trascendencia en el resultado final, aunque sí lo tiene la técnica de ejecución de la cirugía.

Para la obtención de muestras se recomienda comenzar la vitrectomía con infusión de aire para evitar así una dilución de la muestra, mientras se mantiene el tono ocular. Para su recogida, es muy útil interponer en la vía de aspiración del vitrectomo una jeringa estéril donde recoger una cantidad suficiente de muestra, que se estima entre 0,5-1cc.

El procedimiento de eliminación del vítreo debe iniciarse en la cavidad vítrea central. La existencia de un desprendimiento del vítreo posterior permite eliminarlo con más facilidad. No es recomendable eliminar todo el vítreo periférico porque con frecuencia se producen desgarros periféricos de la retina. La extracción del vítreo periférico adyacen-

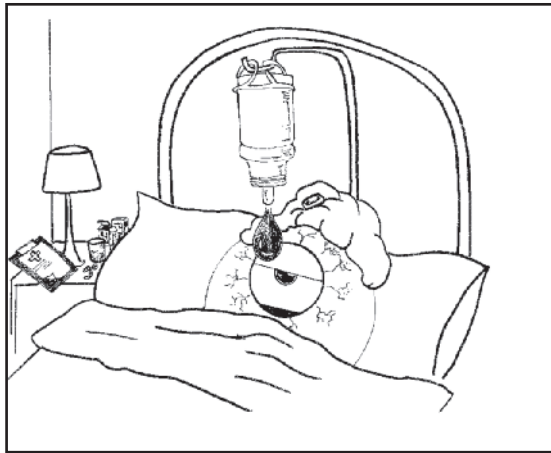
te a una retina isquémica, necrótica y consecuentemente inflamada, producirá con frecuencia roturas retinianas. Estas roturas complican mucho el pronóstico final del paciente ante la dificultad de sellado de la misma y el riesgo de desprendimiento de retina. Estas roturas retinianas pueden tratarse con foto-coagulación e intercambio con gas o aceite de silicona<sup>(160)</sup>. Éste puede retirarse uno o dos meses después. En las roturas periféricas, debe considerarse una identificación externa. Es muy importante tener en cuenta que el uso de taponadores altera la dosificación y farmacodinamia de los antibióticos intravítreos. Una opción en estos casos es la irrigación interna con antibiótico previa al intercambio<sup>(60)</sup>.

### **10.D. Vitrectomía endoscópica**

En el EVS se excluyeron aquellos pacientes en los cuales la severa inflamación producía una opacificación del segmento anterior que no permitía realizar una vitrectomía posterior. En estos casos, potencialmente los más severos y quizá con bacterias más agresivas, la vitrectomía puede resultar imposible. En estas situaciones se postula la utilización del endoscopio ocular como método de vitrectomía<sup>(161,162)</sup>. También se describe el uso del endoscopio en endoftalitis fúngicas de origen principalmente endógeno en las cuales no se obtiene una visualización adecuada para la realización de la vitrectomía convencional<sup>(163)</sup>.



## Tratamiento subconjuntival y tópico



### 11.A. Tratamiento subconjuntival

Todos los pacientes del EVS fueron tratados con inyecciones subconjuntivales antibióticas (vancomicina y ceftazidima) y corticoidea (dexametasona). Pero hay estudios que cuestionan su necesidad<sup>(164,165)</sup>.

Estudios realizados en humanos y animales han demostrado que las inyecciones subconjuntivales pueden alcanzar niveles terapéuticos en cámara anterior pero en general no alcanzan niveles terapéuticos en vítreo<sup>(166)</sup>. Grandes estudios retrospectivos<sup>(166,167)</sup> concluyen que

no son necesarios en el tratamiento de la endoftalmitis. (Nivel de evidencia 2b grado recomendación B). Por otro lado, es una vía molesta para el paciente y no exenta de complicaciones<sup>(164,167)</sup>.

El uso del antibiótico subconjuntival podría tener un efecto beneficioso en endoftalmitis asociadas a patología infecciosa del segmento anterior: absceso corneal, blebitis<sup>(108)</sup>.

Sobre todo si es preciso alcanzar concentraciones mucho más elevadas a nivel corneal, por tratarse de microorganismos relativamente resistentes a antibióticos<sup>(164)</sup>. Sin embargo esto no ha sido



evaluado de forma prospectiva. (Nivel de evidencia 4 grado recomendación D).

## 11.B. Antibiótico tópico

El tratamiento tópico permite la penetración de algunos antibióticos en cámara anterior, sin embargo su acceso al espacio vítreo está mucho más restringido. Fundamentalmente sólo lo logran quinolonas de cuarta generación y no alcanzan, mediante esta vía, la MIC90 (concentración inhibitoria mínima para el 90% de las colonias) necesaria para los principales patógenos implicados en la endoftalmitis postoperatoria<sup>(168,169)</sup>.

El antibiótico tópico no es útil como coadyuvante al tratamiento intravítreo. Su uso intensivo no ha sido estudiado prospectivamente y podría tener sentido, como se aplicó en el EVS, en pacientes con endoftalmitis asociada a patología infecciosa del segmento anterior como abscesos o blebitis<sup>(66)</sup> (Nivel de evidencia 4 grado recomendación D).

Comúnmente se utilizan la Ceftazidima y la Vancomicina, ambas al 5% (50mg/ml)<sup>(170)</sup>.

## 11.C. Corticoides tópicos y cicloplejia


Gran parte del daño ocular tras una endoftalmitis se produce como consecuencia de los efectos colaterales de la intensa respuesta inflamatoria que se desencadena frente a los patógenos. Por tanto, se postula que una menor respuesta inflamatoria conducirá a un menor daño ocular.

El uso de corticoides tópicos (acetato de prednisolona 1% o dexametasona 1% cada 1 o 2 horas) para el control de la inflamación en cámara anterior, está ampliamente aceptado. Se recomienda iniciar esta terapia tras el tratamiento antibiótico intravítreo. (Nivel de evidencia 4 grado recomendación D).

La dilatación de la pupila cicloplejia (atropina 1% o ciclopentolato 1%), como en otras inflamaciones oculares, es conveniente para evitar la formación de sinequias posteriores con una pupila miótica y para reducir el dolor ocular.



## Tratamiento sistémico



### 12. A. Tratamiento sistémico antibiótico

Los resultados del EVS no demostraron beneficio al asociar tratamiento intravenoso con amikacina y ceftazidima (no se utilizó la vancomicina) al tratamiento intravítreo en los casos de endoftalmítis con agudeza visual igual o superior a percepción de luz. (Nivel de evidencia 1b grado recomendación A). Ha sido muy cuestionada la penetración y el espectro antibacteriano de los antibióticos endovenosos utilizados en el estudio, pues la amikacina tiene una penetración intravítrea dudosa y tanto la ceftazidima como la amikacina tienen un

espectro reducido frente a los gérmenes Gram positivos aeróbicos, implicados en más del 94.2% de las endoftalmítis incluidas en el EVS<sup>(171)</sup>.

El antibiótico sistémico no debe utilizarse como única vía de tratamiento. Aunque disponemos de antibióticos que administrados de forma sistémica alcanzan concentraciones intraoculares adecuadas para el tratamiento de la endoftalmítis, lo hacen de forma lenta. Por otro lado, estudios en animales han demostrado que en ojos inflamados, la vida media de los antibióticos intravítreos está reducida<sup>(172)</sup>. Es posible, hasta que no existan más evidencias, que sea



recomendable el tratamiento sistémico asociado al intravítreo. (Nivel de evidencia 4 grado recomendación D).

Una opción aceptada por numerosos autores es el uso de quinolonas de cuarta generación Gatifloxacino y Moxifloxacino (400mg/24h), puesto que administrados por vía oral, presentan buena tolerabilidad y penetración intraocular<sup>(173,174)</sup> (Nivel de evidencia 4, Recomendación D). Sin embargo las dosis alcanzadas sólo por esta vía, parecen no ser suficientes para varios de los organismos implicados en la endoftalmi- tis<sup>(175,176)</sup>. Por otro lado se describen cada vez con más frecuencia cepas de *S. aureus* y otros Gram-positivos resis- tentes a quinolonas de cuarta genera- ción<sup>(177)</sup>. Hay que tener en cuenta que el uso de Moxifloxacino sistémico se limi- ta a los 10 días de duración debido a su posible toxicidad hepática (el control de los enzimas hepáticos será entonces necesario).

El Linezolid es un antibiótico de tipo oxa- zolidinona de uso hospitalario, activo exclusivamente frente a microorganismos Gram-positivos, con espectro anti- microbiano más completo que la vanco- micina frente a estos gérmenes<sup>(178)</sup>. Tiene buena penetración de la barrera hematorretiniana en ojos no inflamados tras administración oral o intravenosa<sup>(179)</sup> y tras dosis repetidas tiende a acumular- se en vítreo<sup>(176)</sup>. La combinación oral de linezolid y quinolonas de cuarta genera- ción asociadas a tratamiento intravítreo, se ha sugerido como alternativa a la administración endovenosa de vancomi- cina y ceftazidima<sup>(180)</sup> (Nivel de evidencia 4 grado recomendación D).

El Imipenem es un antibiótico beta-lac- támico de amplio espectro activo frente a gérmenes Gram-positivos y Gram-

negativos con una excelente penetra- ción en vítreo alcanzando concentración mínima inhibitoria para *S. aureus*, *S. epidermidis* e incluso *pseudomonas* dos horas después de iniciar la administra- ción endovenosa<sup>(181)</sup>. Sin embargo admi- nistrado de esta forma, en un estudio realizado en conejos, su eficacia fue inferior a la combinación intravítrea de amikacina y vancomicina<sup>(172)</sup>. Además no se detectó efecto beneficioso de la adi- ción del tratamiento intravenoso con imipenem al tratamiento intraocular con amikacina y vancomicina. La utilización de imipenem intravítreo sólo ha sido descrita en animales de experimenta- ción<sup>(182)</sup>.

## 12. B. Tratamiento sistémico corticoideo

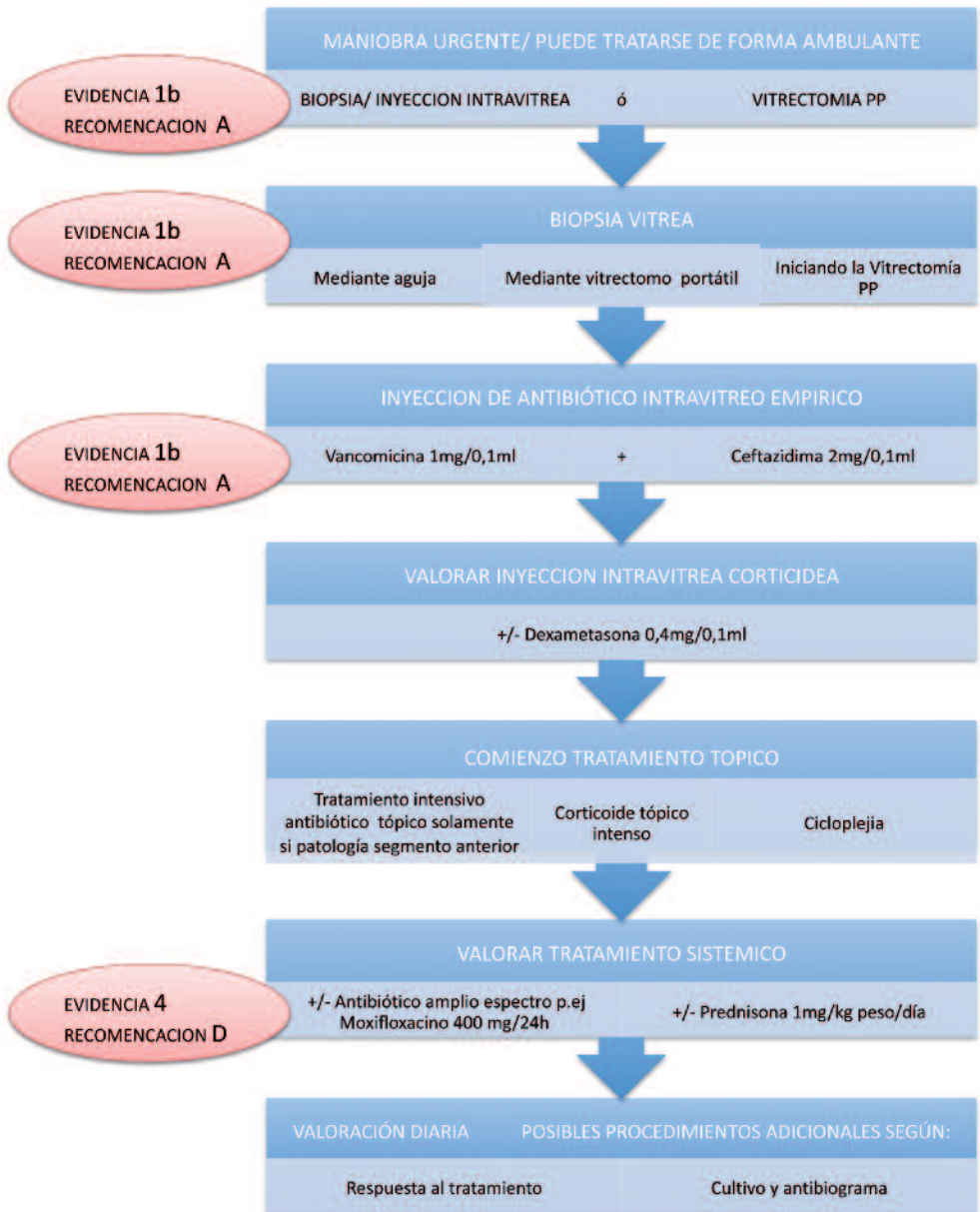
---

No existen estudios prospectivos con- trolados que evalúen el efecto benefi- cioso de los corticoides sistémicos. En el EVS se administró 30mg de predniso- lona oral cada 12 horas durante 5-10 días iniciándose 24 horas tras el trata- miento antibiótico intravítreo. Aunque no se evaluó su efecto beneficioso, no demostró tener ningún efecto negativo en el curso de la infección bacteriana. En estudios retrospectivos se describen mejores resultados cuando se asocia tratamiento corticoideo sistémico<sup>(183)</sup>. (Nivel de evidencia 3 grado recomenda- ción C). La European Society Cataract & Refractive Surgeons (ESCRS) recomien- da considerar la administración de 1 o incluso 2mg/kg/día de predisona oral (4) Nivel de evidencia 4 grado recomenda- ción D).



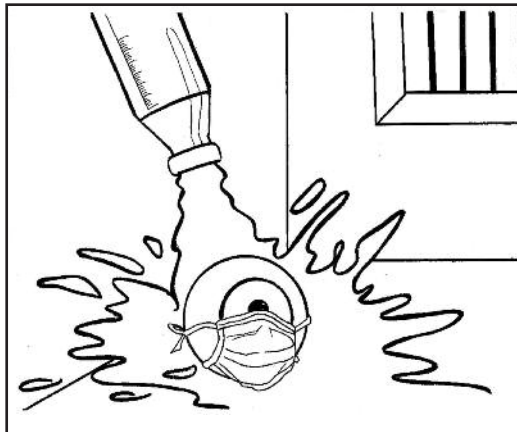

# Manejo de la Endoftalmitis Aguda: Secuencia



## Otras Endoftalmitis Infecciosas

### 13.A. Endoftalmitis postoperatoria crónica



La endoftalmitis crónica se inicia pasadas semanas y puede aparecer tras varios meses, incluso años después de la cirugía<sup>(184,185)</sup>.

Es menos común que la endoftalmitis aguda. Si bien no existen publicaciones que estimen con certeza su incidencia<sup>(47)</sup> algunos estudios estiman la proporción de endoftalmitis postoperatoria aguda frente a crónica ser entre 5: 1 y 2: 1, lo que indicaría que la tasa de incidencia de endoftalmitis postoperatoria crónica podría ser alrededor de 5 por 10.000<sup>(186)</sup>.

#### 13.A.1. Gérmenes implicados

Los microorganismos aislados suelen ser bacterias de escasa virulencia y hongos. Estos últimos, según distintas series, suponen entre el 8 y el 21.3% de los casos de endoftalmitis crónica<sup>(111)</sup>.

En una revisión de casos de endoftalmitis de presentación tardía después de la cirugía de cataratas, se encontraron los siguientes microorganismos: 63% de *Propionibacterium* (germen gram positivo anaerobio), 16% de *Estafilococo Epidermidis*, el 16% de *Candida Parapsilosis*, y el 5% *Corinebacterium*<sup>(187)</sup>.

Otras publicaciones presentan cultivos positivos de las bacterias *Actinomyces*, *Nocardia*<sup>(188,189)</sup>, *Achromobacter*<sup>(190)</sup> y *Ochrobactrum anthropi*, *Hafnia alvei*, *Corynebacterium*, *Sphingomonas paucimobilis*, *Pseudomonas stutzeri*, *Mycobacterium chelonae*, entre otros; los hongos *Cephalosporium*, *Acremonium*, *Paecilomyces* y *Aspergillus*<sup>(191)</sup>.

Un pequeño porcentaje de las infecciones (4,5%) podrían ser mixtas<sup>(186)</sup>.

Cabe destacar que algunos de estos organismos, como el estafilococo epidermidis, pueden causar endoftalmitis agudas postoperatorias. El curso clínico de la infección en estos casos como una infección crónica podría estar determinado por factores tales como las características del huésped o el tamaño del inóculo<sup>(47, 123)</sup>.

### 13.A.2. Clínica

La endoftalmitis postoperatoria crónica se caracteriza por una inflamación insidiosa de curso crónico que se manifiesta varias semanas o meses después de la cirugía<sup>(184,185)</sup>.

Los **síntomas** son mucho más leves que en la endoftalmitis aguda, y puede ser difícil de diagnosticar. Cursa con disminución de la visión o visión borrosa. El dolor puede o no estar presente.

Entre los **signos** clínicos se pueden encontrar: edema de córnea; precipitados queráticos en endotelio y/o sobre la lente intraocular; un grado de uveítis anterior bajo persistente que puede responder al tratamiento inicial con corticoides<sup>(123,184)</sup>, o hipopion recurrente que desaparece con tratamiento con corticoides tópicos y que a veces solo es visible por gonioscopia<sup>(123)</sup>. Otras veces aparece

como una uveítis con hipopion que no responde al tratamiento tópico con corticoides<sup>(192)</sup>. En el caso de las infecciones por hongos, la inflamación puede empeorar con el uso de corticoides tópicos<sup>(193)</sup>. La uveítis puede ser granulomatosa, con precipitados grandes.

En el caso de la infección por *Propionibacterium Acnes*, pueden aparecer placas blanquecinas localizadas en el saco capsular. Estas placas están a menudo asociadas con partículas retenidas de cristalino con microorganismos en ellas. La existencia de estas placas parece ser menos frecuente en la infección por otras bacterias y hongos<sup>(188,194)</sup>.

El proceso inflamatorio de endoftalmitis crónica puede producir vitritis y opacidades en vítreo. La vitritis densa, difusa, es más frecuente en casos de infección por estafilococo epidermidis<sup>(187)</sup>.

La presencia de infiltrados blancos y “perlas-de-una cadena” cerca del complejo capsular son característicos, pero no patognomónicos, de la infección por hongos<sup>(179,189)</sup>.

### 13.A.3. Manejo

A) La **biopsia** para la identificación de los microorganismos infecciosos es fundamental en el manejo de estas infecciones.

La toma de muestras debe estar dirigida a aspirar material lo más cerca de la cápsula y la LIO posible, con buena midriasis. Si hay una placa capsular, ésta puede ser extraída durante la vitrectomía para la evaluación histológica de microorganismos secuestrados en su interior.

El análisis con PCR puede ser especialmente útil en estos casos de endoftal-



mitis crónica en los que la carga microbiana es baja y frecuentemente intracelular<sup>(195)</sup>.

Hay que tener en cuenta que las bacterias anaerobias son delicadas y deben ser de inmediato inoculadas en caldo de cultivo para evitar su desaparición.

Muchos de los organismos vistos en la endoftalmitis crónica postoperatoria son de crecimiento lento. Por ejemplo, el *Propionibacterium Acnes* tiene un tiempo de crecimiento promedio de 10 días. Por lo tanto, ante la sospecha de una infección de este tipo, los cultivos deben mantenerse durante varias semanas<sup>(94)</sup>.

Si la inflamación no es severa, algunos autores recomiendan esperar a los resultados microbiológicos de la biopsia vítrea antes de iniciar el tratamiento para tener un diagnóstico microbiológico certero<sup>(123)</sup>.

B) La **inyección intravítrea** de vancomicina (1 mg / 0,1 ml) es, según algunos autores, el tratamiento de elección para las infecciones bacterianas por su excelente cobertura de bacterias Gram positivas, típicas en la endoftalmitis crónica

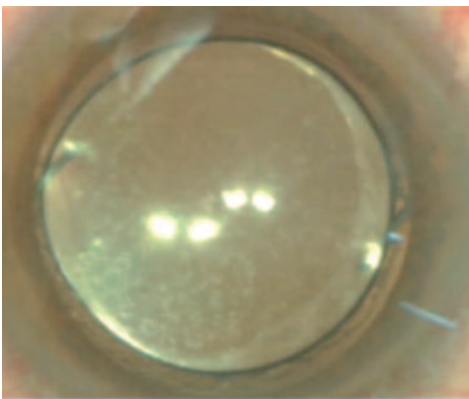
postoperatoria<sup>(47,123, 196,197)</sup>. Puede asociarse la inyección intravítrea de ceftazidima (2mg/0,1ml).

C) **Antibióticos sistémicos**: se ha propuesto el uso de la Claritromicina oral (250-500mg cada 12 horas durante dos semanas), por su capacidad para concentrarse en el interior de polimorfonucleares y macrófagos. Se ha utilizado con éxito en algunos casos de endoftalmitis crónica como primer tratamiento o en combinación con los otros tratamientos descritos<sup>(198-200)</sup>.

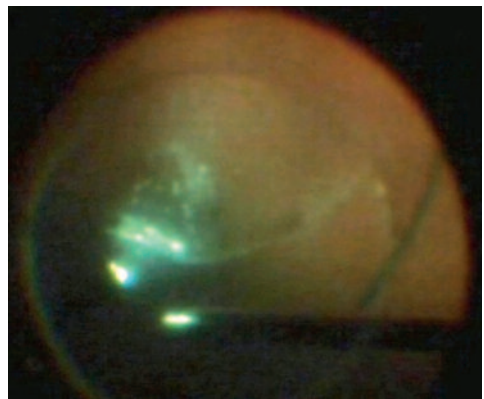
D) En el caso de la infección por hongos, se debe considerar la inyección intravítrea de Voriconazol (100mcgr/ 0,1ml). La Anfotericina B disponible en nuestro país es de formulación liposomal (para conseguir una mejor tolerancia sistémica) y su formulación intraocular es complicada de realizar. (Ver tratamiento de la endoftalmitis endógena: inyección intravítrea antifúngica).

E) La **vitrectomía** en la endoftalmitis crónica:

Los resultados y recomendaciones del EVS no son totalmente aplicables a la



Cuadro de endoftalmitis crónica en paciente diabético, tras seis meses de la cirugía sin complicaciones. Observamos precipitados queráticos y depósitos en la superficie anterior de la lente.



Cuadro de vítritis crónica, durante la Vitrectomía. No se consiguió cultivo positivo.



## 7 | Endoftalmitis Infecciosa

endofthalmitis crónica. En primer lugar, por la diferente virulencia de los microorganismos causantes. Además, aunque el *Propionibacterium Acnes* sea sensible a la inyección intravítrea de vancomicina<sup>(201-202)</sup>, ésta es a menudo insuficiente para erradicar la infección<sup>(195,203,204)</sup>. Esto puede ser debido a la protección de los microorganismos y las células infectadas dentro del saco capsular, que imposibilita la acción antibiótica.

La vitrectomía es recomendada por muchos autores<sup>(47,187, 123, 195)</sup> con el objetivo de eliminar los infiltrados vítreos y las placas capsulares, realizando una capsulectomía parcial. En algunos casos, para eliminar totalmente la infección, es necesaria la extracción de la cápsula completa y la lente intraocular<sup>(196,205,206)</sup>.

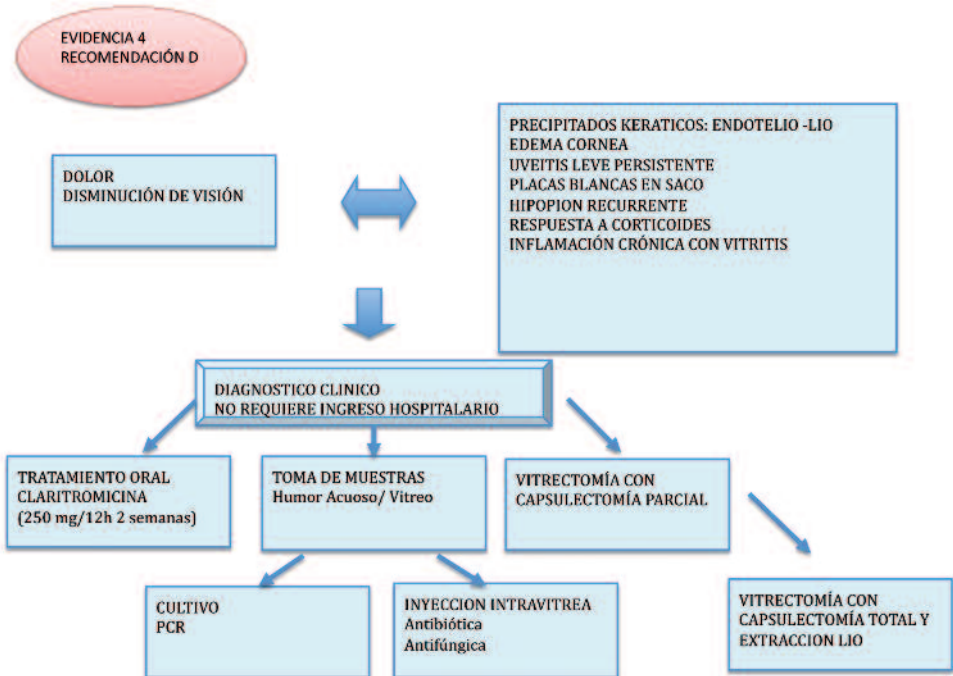
En una revisión de 25 pacientes con endofthalmitis por *Propionibacterium*

*Acnes*, solamente un caso se resolvió con el uso exclusivo de antibióticos intravítreos<sup>(196)</sup>. El 48% de los casos tratados con los antibióticos en combinación con vitrectomía con o sin capsulectomía tuvieron reincidencia del cuadro clínico. Todos los casos se resolvieron satisfactoriamente después de repetidas inyecciones y vitrectomía.

### 13.A.4. Pronóstico

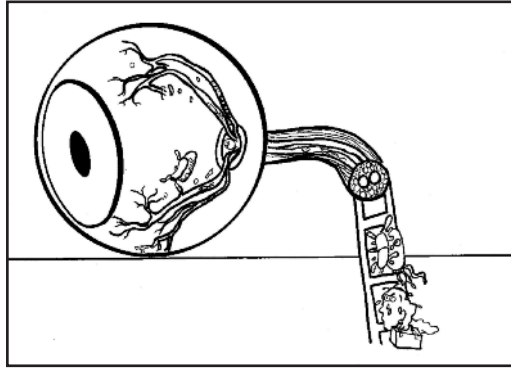
En general, a endofthalmitis crónica postoperatoria puede tener un mejor pronóstico visual que la endofthalmitis aguda, probablemente debido a la menor virulencia de los microorganismos causantes: Ha estudios en los que un 46% de los casos alcanzan una AV igual o superior a 0,5. Sin embargo hasta un 27% terminan con AV por debajo de 0.05<sup>(186, 187)</sup>.

## 6. Endofthalmitis Crónica





### 3.B. Endoftalmitis endógena



La endoftalmitis endógena se origina dentro del organismo. En ella, una infección interna emboliza, vía el torrente sanguíneo, en el globo ocular. Los microorganismos cruzan la barrera hemato-ocular y colonizan el ojo. Supone un 2-8% de los casos totales de endoftalmitis (7,9)

#### 13.B.1. Factores de riesgo<sup>(8,9, 207,208)</sup>

Factores de riesgo sistémicos de endoftalmitis endógena:

- 1.- Enfermedades subyacentes que predisponen a la infección sistémica (diabetes, inmunosupresión, insuficiencia renal en diálisis, enfermedad cardíaca, neoplasias).
- 2.- El abuso de drogas por vía intravenosa.
- 3.- El uso crónico de catéteres.

#### 13.B.2. Gérmenes implicados

El perfil de microorganismos causantes de endoftalmitis endógena es diferente a otras endoftalmitis.

Los hongos son los gérmenes más frecuentemente implicados, principalmen-

te la *Cándida Albicans* y el *Aspergillus* (este último, con una evolución especialmente mala)<sup>(209)</sup>.

En el caso de las bacterias, los diferentes estudios presentan gérmenes causales diferentes dependiendo de la ubicación geográfica donde se hayan llevado a cabo. En general habría una mayor proporción de bacterias gram negativas y gérmenes gram positivos más agresivos (*Streptococos* y *Estafilococos Aureus*), mientras que el *Estafilococo Epidermidis* rara vez es el germen causante de endoftalmitis endógena<sup>(8,9,207)</sup>.

#### 13.B.3. Clínica

Los signos clínicos son similares a la endoftalmitis exógena, incluyendo disminución de la visión, dolor ocular, inyección conjuntival, hipopión, edema corneal y vitritis. El fondo de ojo puede presentar embolias arteriales, infiltrados perivasculares y hemorragias con necrosis, nódulos blanquecinos retinianos o subretinianos.

Hay estudios que refieren un error de diagnóstico inicial entre el 16% y 63%, confundiéndolo con uveítis no infecciosa<sup>(8,210)</sup>.



## 7 | Endoftalmitis Infecciosa

La enfermedad sistémica puede ser obvia o sutil. En una revisión de endoftalmitis bacteriana endógena, solamente el 57% de los pacientes presentaban síntomas sistémicos<sup>(207)</sup>.

Hay que tener en cuenta que pacientes con infección sistémica conocida y con terapia con los antibióticos sistémicos apropiados, pueden desarrollar endoftalmitis, probablemente debido a los bajos niveles antibiótico que se alcanzan dentro del ojo por esa vía<sup>(6)</sup>.

Hay estudios que refieren entre un 12 y un 25 % de bilateralidad<sup>(6,123)</sup>.

### 13.B.4. Manejo

El diagnóstico precoz es fundamental para el pronóstico visual y la supervivencia. De igual manera el tratamiento intravítreo precoz puede ser decisivo en el pronóstico visual<sup>(211)</sup>.

#### A) Manejo sistémico.

La endoftalmitis endógena es una complicación más de un cuadro sistémico. Estos pacientes necesitan el manejo general de su enfermedad infecciosa y de las causas subyacentes sistémicas, incluidos los factores de riesgo. Todo esto sobrepasa el espectro de tratamiento del oftalmólogo, quien deberá trabajar en conjunción con otras especialidades, incluyendo medicina interna y enfermedades infecciosas.

#### B) Cultivo sistémico.

La obtención de cultivos sistémicos es esencial y puede salvar la vida del paciente. La identificación del agente causal tiene éxito en más del 75% de los casos de endoftalmitis endógena y puede cultivarse en sangre, orina, líqui-

do cefalorraquídeo o vítreo. Los cultivos vítreos son positivos con menor frecuencia que en la endoftalmitis exógenas, entre el 36 y el 73% de los casos<sup>(6, 207, 210)</sup>.

#### C) Biopsia intravítrea.

La muestra de humor vítreo se debe obtener en todos los casos siempre y cuando el estado general del paciente lo permita. En ausencia de crecimiento de otros sitios, los cultivos oculares pueden ser esenciales para confirmar el diagnóstico. Esto es de especial relevancia en algunos casos de endoftalmitis por hongos<sup>(212)</sup>.

#### D) Antibióticos y antifúngicos sistémicos

En contraste con la endoftalmitis postoperatoria, la terapia antimicrobiana sistémica es fundamental en la endoftalmitis endógena. El objetivo es la fuente de infección, que se encuentra fuera del ojo.

En general la terapia sistémica debe continuarse durante varias semanas para asegurar erradicación de la infección.

En la mayoría de los casos, se inicia un tratamiento antibiótico empírico. Esta terapia puede contar con antibióticos de amplio espectro como las cefalosporinas de tercera generación, vancomicina, ciprofloxacina, y aminoglucósidos<sup>(9)</sup>.

La elección subsiguiente del antibiótico se basará en el cultivo y antibiograma, tanto de muestras oculares como sistémicas.

Si se sospecha o confirma por cultivo una infección por hongos, la Anfotericina B sistémica puede ser eficaz<sup>(9)</sup>. Sin embargo, esta medicación



tiene importantes efectos sistémicos y una penetración ocular limitada<sup>(213)</sup>. Otra opción es el Fluconazol, con mejor penetración pero peor cobertura que la anfotericina B frente a los hongos más comúnmente implicados en patología ocular<sup>(214)</sup>.

El Voriconazol<sup>(215-229)</sup> un triazol de nueva generación, tiene una buena penetración ocular y generalmente se tolera bien sistémicamente ( dosis de 6 mg/Kg endovenoso cada 12 horas el primer día y posteriormente 200 mg/12 horas por vía oral). Tiene mucha mayor potencia frente a las levaduras que el fluconazol. Su cobertura in vitro frente a las especies *Cándida*, *Aspergillus* y *Fusarium* es cercana al 100%. Una serie de informes de casos han demostrado éxito en el tratamiento de endoftalmitis con voriconazol sistémico, incluidos casos de endoftalmitis fallidas a tratamiento con anfotericina B y fluconazol.

Caspofungina: este fármaco presenta un mecanismo de acción diferente al resto de antifúngicos, por lo que se postula su posible asociación. Su penetración tras su uso sistémico parece ser limitada, y no hay datos de seguridad retiniana tras su uso intraocular en vivo, sí in vitro<sup>(230)</sup>.

### E) Inyección intravítrea.

**Antibiótica:** En las infecciones bacterianas, debe seguirse la misma pauta de tratamiento que en la endoftalmitis exógena.

**Antifúngica:** VORICONAZOL<sup>(223, 231-235)</sup>. Se recomienda la inyección intravítrea de **voriconazol** (100µg/0,1ml). Este fármaco muestra, en estudios in vitro, un mejor perfil de seguridad retiniano en cuanto a alteraciones del ERG y cam-

bios histológicos que la anfotericina B. Se han publicado casos de uso intraocular en endoftalmitis fúngicas con buenos resultados. Debido a su vida media intraocular corta (2,5 horas) debe asociarse siempre a tratamiento sistémico.

Se están ensayando dispositivos de liberación retardada de voriconazol, que podría ser el abordaje ideal de muchas endoftalmitis fúngicas.

**ANFOTERICINA B.** Hay poca experiencia en el uso intravítreo de **Anfotericina B** liposomal, (que es la única disponible en nuestro país, pues tiene menos efectos secundarios sistémicos que la presentación desoxicolato).

Si bien estudios en ojos de monos y conejos muestran una menor toxicidad retiniana con la presentación liposomal que con la desoxicolato, hasta la fecha, para inyección intravítrea (5µg/0.1ml) es esta última la que se utiliza clínicamente. Debe solicitarse como "Medicamento Extranjero" y "Medicación en Situación Especial".

### E) Antibióticos y antifúngicos sistémicos<sup>(9, 213,214, 236-240)</sup>

En contraste con la endoftalmitis postoperatoria, la terapia antimicrobiana sistémica es fundamental en la endoftalmitis endógena. El objetivo es la fuente de infección, que se encuentra fuera del ojo. El tratamiento sistémico precoz mejora la supervivencia del enfermo.

En general la terapia sistémica debe continuarse durante varias semanas para asegurar erradicación de la infección.

En la mayoría de los casos, se inicia un tratamiento antibiótico empírico. Esta





terapia puede contar con antibióticos de amplio espectro como las cefalosporinas de tercera generación, vancomicina, ciprofloxacino, moxifloxacino y aminoglucósidos

La elección subsiguiente del antibiótico se basará en el cultivo y antibiograma, tanto de muestras oculares como sistémicas.

**ANFOTERICINA B:** Si se sospecha o confirma por cultivo una infección por hongos, la Anfotericina B liposomal sistémica puede ser eficaz. Sin embargo, esta medicación tiene importantes efectos sistémicos (menores que la preparación desoxicolato) y una penetración ocular limitada (aunque mayor de la desoxicolato)

**FLUCONAZOL:** El **Fluconazol**, tiene mejor penetración pero peor cobertura que la Anfotericina B frente a los hongos más comúnmente implicados en patología ocular. Debido a sus excelentes concentraciones y seguridad intraoculares, el fluconazol es utilizado por muchos médicos para los organismos susceptibles.

**VORICONAZOL:** El **Voriconazol** un triazol de nueva generación, tiene una buena penetración ocular y generalmente se tolera bien sistémicamente (dosis de 6 mg/Kg endovenoso cada 12 horas el primer día y posteriormente 200 mg/12 horas por vía oral). Su uso sistémico, con o sin inyección intravítrea, parece conducir a una respuesta más rápida que otros agentes antifúngicos<sup>(219)</sup>. La administración oral de voriconazol alcanza, de forma progresiva, niveles terapéuticos en vítreo y humor acuoso incluso en ojos no inflamados. Tiene mucha mayor potencia frente a las levaduras que el fluconazol.

Su cobertura in vitro frente a las especies *Cándida*, *Aspergillus* y *Fusarium* es cercana al 100%. Una serie de informes de casos han demostrado éxito en el tratamiento de endoftalmitis con voriconazol sistémico, incluidos casos de endoftalmitis fallidas a tratamiento con anfotericina B y fluconazol.

**CASPOFUNGINA:** Este fármaco presenta un mecanismo de acción diferente al resto de antifúngicos, por lo que se postula su posible asociación. Su penetración tras su uso sistémico parece ser limitada, y no hay datos de seguridad retiniana tras su uso intraocular en vivo, sí in Vitro.

### F) **Vitrectomía**<sup>(8,212,225)</sup>

El papel de la vitrectomía en la endoftalmitis endógena no está exactamente definido. Las recomendaciones del EVS pueden no ser aplicables debido, entre otras razones, a que el espectro de los microorganismos causantes difiere significativamente en la endoftalmitis endógena.

Aunque los antibióticos sistémicos e intravítreos pueden ser suficientes para las formas más leves de la infección, la vitrectomía puede ser beneficiosa en los casos graves de endoftalmitis endógena por microorganismos virulentos, que son comúnmente responsables de estas infecciones. Además, el material de vitrectomía puede proporcionar una mejor fuente para el cultivo.

Una revisión de casos de endoftalmitis bacteriana endógenas sugiere que, realizando la vitrectomía en estos casos, la probabilidad de mantener una visión útil y evitar la evisceración o enucleación es tres veces mayor.



**G) Tratamiento tópico**

Es necesario el tratamiento intensivo tópico con corticoides y la cicloplejia (como en los otros tipos de endoftalmitis) para prevenir las secuelas de la inflamación ocular.

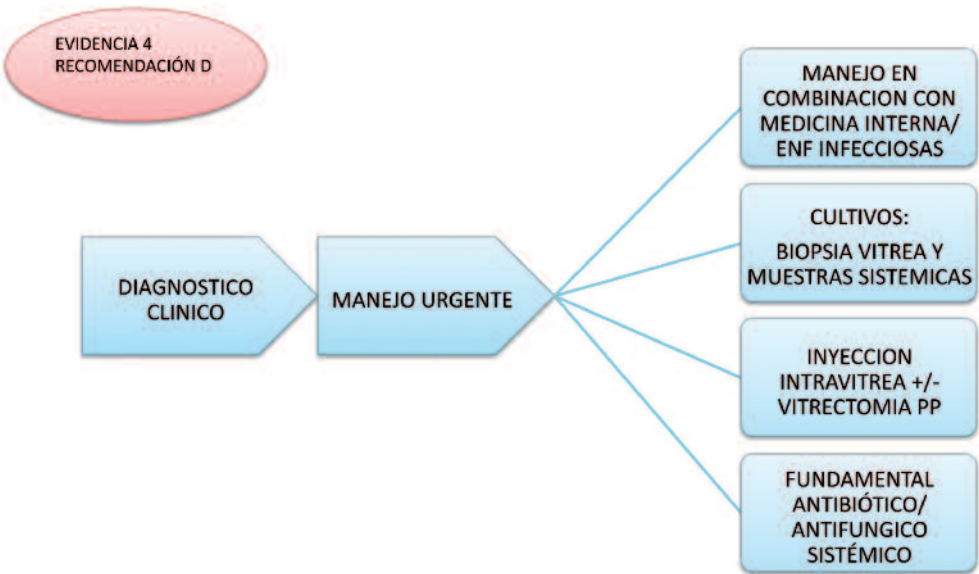
**13.B.5. Pronostico** <sup>(8,131, 207,210)</sup>

El pronóstico de la endoftalmitis endógena es a menudo pobre en cuanto a las


agudezas visuales resultantes, comparado con los resultados del EVS. Las distintas series presentan un porcentaje de evisceración o enucleación entre el 25 y el 29%.

La endoftalmitis endógena por hongos podrían tener un mejor pronóstico que la bacteriana. Y las endoftalmitis por *Cándida* mejores resultados que las producidas por otros hongos.

**7. Manejo de la Endoftalmitis Endógena**



### 3.C. Endoftalmitis postraumática



La endoftalmitis postraumática es una complicación infrecuente pero muy grave del traumatismo ocular abierto. Presenta una incidencia entre un 1 y un 17% y en medios rurales puede alcanzar un 30%. Se trata de la segunda causa más frecuente de endoftalmitis después de la postquirúrgica<sup>(3,5)</sup>.

2.- El mayor tamaño y gravedad de las lesiones oculares.

3.- La ruptura capsular (facilita el acceso al vítreo de los gérmenes y los fragmentos cristalinos podrían ser fuente de nutrición para los mismos).

#### 13.C.1. Factores de riesgo<sup>(5,6,219,241-246)</sup>

1.- La presencia de cuerpo extraño intraocular, (especialmente si no es metálico y ocurre en entorno rural).

4.- El retraso en reparar la herida, son factores de riesgo para el desarrollo de endoftalmitis tras un traumatismo ocular abierto.

**Tabla 1: Factores de riesgo de endoftalmitis postraumática.**

FACTOR DE RIESGO	EVIDENCIA	NIVEL DE EVIDENCIA
Cuerpo extraño intraocular	Aumenta riesgo infección y se asocia a mal pronóstico visual	1
Mayor tamaño y gravedad de la herida	Mal pronóstico visual	2
Traumatismo por aguja	Mal pronóstico visual	2
Contaminación herida, Heridas en medio rural	Material vegetal, piedras o tierra, riesgo endoftalmitis por bacillus o hongos	2
Retraso reparación herida	Más de 12 horas	3
Rotura capsular	Material cristalino en cámara vítrea, afectación cámara vítrea.	3
Implante primario de LIO	Aumenta el riesgo de endoftalmitis	3
Retraso en la extracción CEIO	Controversia en la pauta más adecuada	



### 13.C.2. Gérmenes implicados

Se identifica un solo patógeno en un 62-65 % de los casos mientras que en un 12-42% de los pacientes presentan una infección polimicrobiana<sup>(4-6)</sup>.

**Tabla 2: Gérmenes implicados en la Endoftalmitis traumática**

MICROORGANISMOS	PORCENTAJE
Estafilococo coagulasa (-)	16-44%
Bacilos sp.	17-32%
Gram negativos	10.5-18%
Estreptococos	8-21%
Hongos	4-14%
Corinebacterias sp.	4-8%
Clostridium perfringens y otras bacterias del suelo	1-2%

### 13.C.3 Profilaxis

No existen estudios con niveles de evidencia 1 y 2 que aclaren cuál es la mejor pauta de profilaxis para prevenir las endoftalmitis postraumáticas.

La reparación primaria correcta y precoz, junto con profilaxis antibiótica, puede minimizar el riesgo de infección.

Aun así, se aconseja:

#### A) Asepsia

Lavado externo como en otras cirugías oftálmicas.

El uso de povidona yodada al 5% para el lavado de conjuntiva y córnea, tal como se recomienda en cualquier cirugía oftalmológica, puede provocar daños importantes de las estructuras intraoculares en un ojo con una herida abierta. Montan y colaboradores pre-

sentan resultados satisfactorios con el uso de clorhexidina al 0.05%<sup>(4)</sup>.

#### B) Antibióticos

El uso de antibióticos tópicos profilácticos antes de la reparación quirúrgica de la herida no ha demostrado su utilidad. La mayoría de protocolos recomiendan la oclusión del globo ocular y evitar su manipulación.

Se recomienda la profilaxis mediante el uso de antibióticos sistémicos de amplio espectro (vancomicina o clindamicina y ceftazidima o fluoroquinolonas) durante 48 horas después de una herida penetrante<sup>(241)</sup>. El uso de antibióticos intravítreos en el momento de su reparación quirúrgica es controvertido: idealmente debería usarse el mismo fármaco que por vía sistémica. Está descrita la utilización de vancomicina (1 mg) y ceftazidima (2.25 mg) intravítreas así como de gentamicina (40 µg) y clindamicina (45 µg) intracamerulares<sup>(242)</sup>. Sin embargo no se aconseja el uso intraocular de aminoglucósidos por el riesgo de toxicidad retiniana<sup>(247)</sup>.

La combinación de vancomicina o clindamicina y ceftazidima sistémicas e intravítreas es eficaz en la profilaxis de las endoftalmitis postraumáticas y podría estar indicada en heridas asociadas a factores de riesgo de infección<sup>(241,243)</sup>.

Un estudio retrospectivo de 79 casos en los que, entre otros antibióticos se utilizan quinolonas orales (levofloxacino) y tópicas (moxifloxacino) en la prevención de la endoftalmitis tras herida ocular con retención de cuerpo extraño intraocular y su extracción quirúrgica diferida, sugiere una posible acción



## 7 | Endoftalmitis Infecciosa

protectora de estos antibióticos frente al desarrollo de la infección intraocular<sup>(230)</sup>.

No existen estudios que permitan valorar el papel del linezolid en la prevención de la endoftalmitis tras herida ocular penetrante<sup>(4,6, 243)</sup>.

### 13.C.4. Clínica

El diagnóstico de la endoftalmitis postraumática es complejo puesto que se solapan los signos inflamatorios de la infección intraocular con los del propio traumatismo.

Hasta un 42% de los pacientes con clínica sugestiva cursan con cultivos negativos y, a la inversa, hasta un 33 % de los pacientes con traumatismo ocular abierto pueden presentar cultivo positivo en humor acuoso y no desarrollar endoftalmitis<sup>(6,242)</sup>.

Los síntomas y signos iniciales son aumento del dolor y de la inflamación ocular con turbidez vítrea y aparición de hemorragias retinianas en periferia media en aquellos casos en los que es posible explorar el fondo del ojo<sup>(4)</sup>.

El curso de la infección postraumática depende del microorganismo causal:

- las endoftalmitis por *Bacillus* sp, más agresivas, suelen asociarse a la presencia de cuerpo extraño intraocular orgánico y cursan con pérdida rápida de la visión y dolor severo a las 24-48 horas del traumatismo<sup>(4)</sup>;
- las endoftalmitis fúngicas se caracterizan por un inicio más tardío, semanas o meses después del traumatismo, y suelen cursar con menos dolor

y presencia de infiltrados en cámara anterior, iris y vítreo anterior<sup>(6, 219)</sup>.

### 13.C.5. Manejo

No existe un protocolo consensuado y validado para el tratamiento de las endoftalmitis postraumáticas. Muchas de las recomendaciones se basan en los estudios sobre endoftalmitis postquirúrgicas. Es recomendable adaptar el tratamiento a las características propias de cada caso<sup>(243)</sup>.

#### A) Inyección intravítrea

- Antibiótica: En las infecciones bacterianas, seguiremos la misma pauta de tratamiento que en endoftalmitis exógena.
- Antifúngica: voriconazol intravítreo (0.1 mg).

#### B) Antibióticos y antifúngicos sistémico.

- Antibióticos: vancomicina (1 gramo cada 12 horas) y ceftazidima (1 gramo cada 8 horas) endovenosas. La clindamicina intravítrea (1 mg) y endovenosa puede ser considerada en casos de sospecha de infección por *Bacillus* sp<sup>(221)</sup>.
- Antifúngicos: Voriconazol como en otras endoftalmitis fúngicas (ver endoftalmitis crónica).

#### D) Vitrectomía

La vitrectomía posterior precoz suele ser compleja y con alto riesgo de complicaciones en los ojos postraumáticos. A pesar de que algunos autores recomiendan la vitrectomía precoz en estos

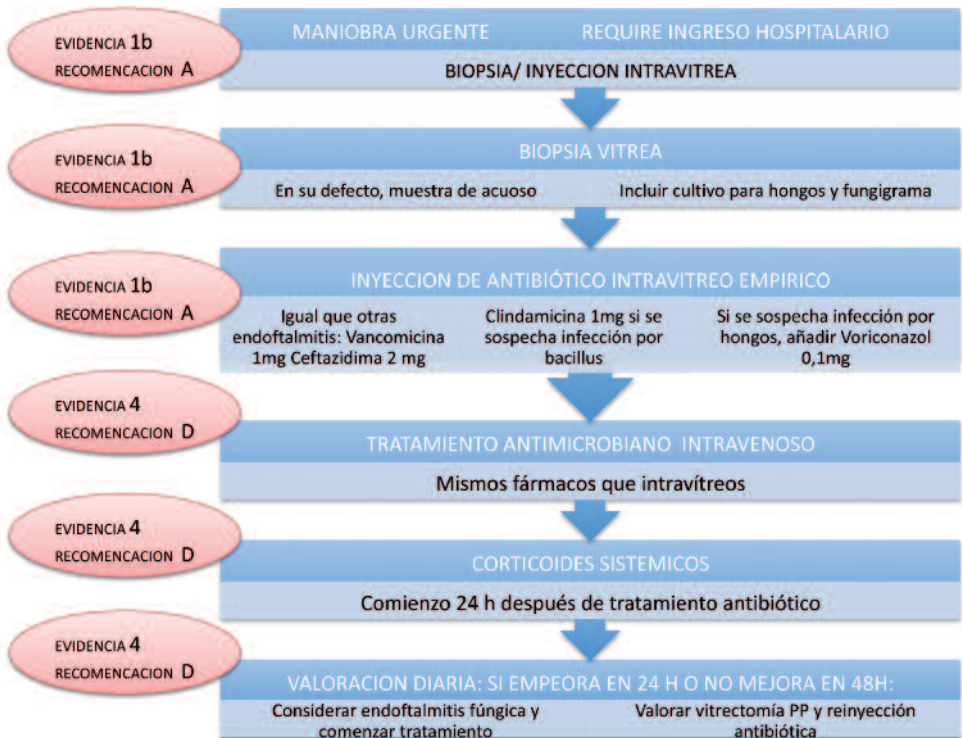


casos<sup>(247)</sup>, es posible que lo más indicado sea realizarla sólo si hay deterioro en las primeras 24 horas de tratamiento antibiótico o si no aparece mejoría a las 48 horas de iniciado el tratamiento antibiótico<sup>(243,248)</sup>. La técnica de la vitrectomía es básicamente la misma que en endoftalmitis de otras causas, pero complicada por las lesiones producidas por el traumatismo<sup>(6)</sup>. En estos casos casi siempre debe realizarse un taponamiento con aceite de silicona.


### 13.C.6 Pronóstico

El pronóstico es más pobre que en otros tipos de endoftalmitis debido a la virulencia de los gérmenes implicados, la frecuencia de infecciones mixtas y el daño tisular del propio traumatismo. Sólo un 26-54 % de los pacientes alcanzan una visión igual o superior a 20/400 y el resto sufren una pérdida visual completa ( 4, 243, 245)

## 8. Manejo Endoftalmitis postraumática



### 3.D. Endoftalmitis en la edad pediátrica



La endoftalmitis pediátrica es una entidad muy poco frecuente con una incidencia de ceguera mayor que en los adultos y algunas características diferenciales.

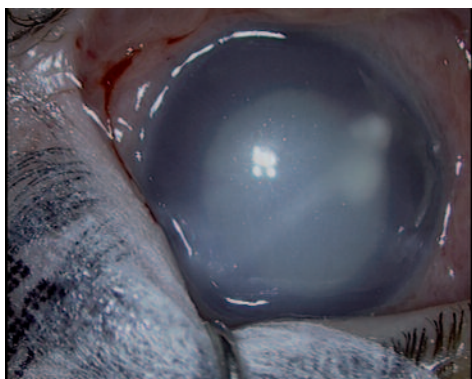


Fig 1.

#### 13.D.1 Factores de riesgo

Las etiologías de las endoftalmitis en niños son parecidas a las de los adultos aunque difieren en su frecuencia relativa. La causa más frecuente son los **traumatismos** penetrantes<sup>[249]</sup>. Éstos son más frecuentes en niños que en adultos y su pronóstico depende también del tipo y gravedad del traumatismo. La segunda causa son las **endofthalmitis postquirúrgicas**, que tienen

una incidencia entre 0.04 y 0.4 %<sup>[250,251]</sup>. La cirugía intraocular más frecuentemente asociada es la cirugía de glaucoma: trabeculectomía o cirugía con implantes de drenaje<sup>[252]</sup>. Se han descrito endoftalmitis tras cirugía de estrabismo, habitualmente tras suturas penetrantes<sup>[253-255]</sup>.

La necesidad de anestesia general en la cirugía oftalmológica infantil ha planteado la posibilidad de realizar cirugía intraocular simultánea, aunque debe tenerse en cuenta la posibilidad de complicaciones bilaterales catastróficas por lo que su indicación debería limitarse a casos con alto riesgo anestésico y en ausencia de factores predisponentes a infecciones oculares<sup>[250,256]</sup>. Una posible solución sería tratar cada ojo como si fueran cirugías en pacientes diferentes, es decir, comenzando todo el proceso desde el lavado de manos del cirujano, cambiando paños e instrumental quirúrgico. Aunque no se han descrito infecciones oculares tras inyecciones intravítreas en la edad pediátrica debemos considerar esta posibilidad, especialmente con el aumento de las inyecciones intravítreas en niños prematuros<sup>[257]</sup>. Finalmente las **endofthalmitis endóge-**

### 13.D.2. Gérmenes implicados<sup>[251,252,258-260]</sup>

**Tabla 3: Gérmenes implicados en la Endoftalmitis pediátrica**

Endoftalmitis traumáticas	Estreptococos	Estafilococos	Bacillus spp	Candida spp	
Endoftalmitis postquirúrgicas	Estreptococos	Estafilococos coagulasa (-)	Hemophilus influenzae		
Endoftalmitis endógenas	Pseudomonas spp	Candida albicans	Estreptococos	Klebsiella spp, Serratia marcescens	Neisseria meningitis

**nas** se han descrito especialmente en casos de sepsis neonatal y se asocian a muy bajo peso al nacer, comorbilidad y retinopatía de la prematuridad<sup>(258)</sup>.

#### 13.D.3 Profilaxis

Las medidas profilácticas son similares a las de los adultos. Los tejidos oculares en niños presentan una mayor elasticidad que en adultos por lo que es imprescindible suturar todas las incisiones quirúrgicas ya que, en ausencia de sutura, son un foco de entrada de gérmenes en el globo ocular.

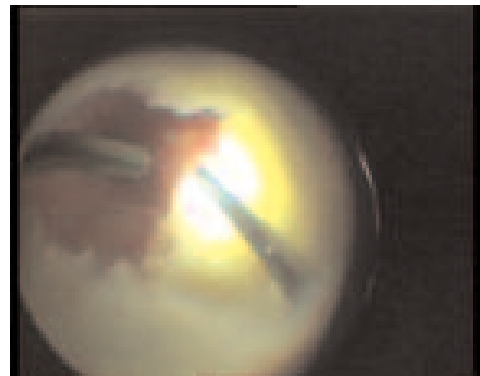
#### 13.D.4 Clínica

Los síntomas y signos clínicos son similares a los descritos en los adultos. En los niños, por su mayor dificultad de exploración, debemos considerar también la pérdida del reflejo rojo pupilar y la opacidad corneal (Fig. 2). En las endoftalmitis pediátricas a veces el diagnóstico es más tardío. En el diagnóstico diferencial es muy importante

considerar y descartar la posibilidad de retinoblastoma o meduloblastoma en casos de pseudoendoftalmitis (Fig. 2)<sup>(261)</sup>.

#### 13.D.5 Manejo

No se han publicado protocolos específicos para el tratamiento de las endoftalmitis en la edad pediátrica. Habitualmente se usan los mismos protocolos que se aplican en los adultos siendo recomendable individualizar cada caso<sup>(249,259)</sup>.





**Tabla 4: Distancia entre limbo y zona de la inyección intravítrea según la edad del paciente<sup>[262]</sup>**

Edad	0-1 m	2-6 m	6-12m	1-2 a	2-6 a	>6 a
Distancia al limbo	0,5-1 mm	1,5 mm	2 mm	2,5 mm	3 mm	3,5 mm

### 13.D.6 Pronóstico

El pronóstico visual de las endoftalmitis en la edad pediátrica es peor que en adultos debido al diagnóstico más tardío, mayor asociación a traumatismos y otras patologías oculares estructurales. La aparición de desprendimiento de retina es más frecuente que en adultos (38 vs 8 %). La vitrectomía es necesaria

en más de la mitad de los casos y hasta un 65 % de los pacientes pueden acabar con no percepción de luz<sup>[249,251,252,255,259]</sup>. Aquellos casos con un cierto éxito tras el tratamiento de la endoftalmitis, existirá también el riesgo de la ambliopía.

## Diagnóstico microbiológico de las Endoftalmitis Infecciosas



El aislamiento de los microorganismos en cultivo es el método diagnóstico de referencia (Gold Standard) para confirmar la etiología infecciosa de la endoftalmitis, si bien solo se identifica correctamente el agente bacteriano en un 22-30% de los cultivos de humor acuoso y entre un 40-69% de los cultivos vítreos. Por este motivo, en la actualidad, las técnicas de biología molecular inicialmente reservadas para casos especiales o con cultivo negativo van adquiriendo progresivamente mayor protagonismo<sup>(263)</sup>.

Hay múltiples razones que explican que un cultivo sea negativo, como

pueden ser: la existencia de una muestra insuficiente (volumen necesario de vítreo: entre 0,2 y 0,4 ml), la falta de sensibilidad del cultivo, la contaminación de la muestra, la instauración previa de un tratamiento antibiótico, que haya un número insuficiente de microorganismos en la muestra, la esterilización espontánea intraocular del proceso infeccioso por la reacción inflamatoria o, incluso, casos de endoftalmitis no infecciosas. Aquellos casos de cultivo negativo tienden a tener un mejor pronóstico, lo cual podría ser debido a una menor carga bacteriana de la infección.

### 14.A. Manejo de las muestras una vez obtenidas

---

Es importante conocer el método de trabajo y horarios del laboratorio de microbiología al que se van a enviar las muestras de forma urgente.

El material obtenido tendrá una mayor probabilidad de éxito si se siembra directamente en las placas de agar-sangre, agar-chocolate, Sabouraud y tioglicolato y son llevados al laboratorio de microbiología cuanto antes. Debe conservarse material para la tinción Gram.

Otra opción es enviar la muestra completa al laboratorio. Una muestra vítrea puede tener un cierto grado de utilidad si se mantiene antes de ser procesada, desde su extracción y durante un máximo de 24 h, a temperaturas entre 4 y 8 °C<sup>(265)</sup>. En el EVS el tiempo máximo de espera desde extracción hasta la siembra fue de 6 horas.

Otra alternativa para el transporte y posterior cultivo del aspirado vítreo es la inoculación, directa tras la obtención, en viales de hemocultivo pediátricos<sup>(263)</sup>. También se puede utilizar como medio de transporte el Caldo cerebro corazón o TSB.

Para evitar posibles errores, es importante que las muestras estén correctamente identificadas. Siempre deben ir acompañadas del correspondiente volante de solicitud y en el vial adecuado<sup>(265)</sup>.

Una vez entregado al laboratorio, los resultados de la tinción Gram pueden obtenerse en una hora; los cultivos en 24 horas y el antibiograma en 48h.

### 14.B. Manejo de la muestra en el laboratorio de microbiología

---

Una vez llegan las muestras al laboratorio de microbiología, deben prepararse frotis que se examinan por tinción de Gram. Una tinción Gram positiva predice un resultado positivo en el cultivo, sin embargo, una tinción negativa tiene escaso valor predictivo<sup>(265)</sup>.

Las técnicas de cultivo convencionales necesitan entre 2 y 12 días para proporcionar un resultado.

En lesiones oculares crónicas con reiterados cultivos negativos y sospecha de etiología infecciosa se debe incluir también el cultivo del material en medio para micobacterias<sup>(263)</sup> y las técnicas de PCR.

### 14.C. Técnicas de PCR

---

La PCR o reacción en cadena de la polimerasa es una técnica diagnóstica de biología molecular<sup>(266,267)</sup>. Permite, a partir de un fragmento de gen o de un número pequeño de células, obtener un elevado número de copias de dicho gen y la cantidad necesaria de ADN para la identificación de determinados microorganismo. Su resultado no depende del crecimiento del microorganismo y puede ser fiable incluso después de la instauración del tratamiento antibiótico.

Para realizar una PCR con éxito es preciso tener una muestra que contenga al patógeno y un set de oligonucleótidos de DNA específicos para ese germen, lo que de alguna manera ha limitado su expansión a pesar de ser una técnica muy eficaz.



Además, es preciso tener en cuenta que también las técnicas de PCR pueden fallar o tener dificultades de interpretación<sup>(263)</sup>, sobre todo las técnicas convencionales, aunque es cierto que estas han ido minimizándose al mejorar la extracción y purificación del DNA y al desarrollarse la PCR a tiempo real y la PCR múltiple que permite realizar simultáneamente la prueba para varios microorganismos<sup>(264)</sup>.

La PCR puede ir dirigida a buscar la presencia de DNA bacteriano sin especificaciones a priori (PCR universal) o a la detección de bacterias concretas (PCR específica).

Para el diagnóstico por PCR sólo las muestras de acuoso y vítreo son válidas. Las muestras de córnea y conjuntiva no sirven al contener gran cantidad de gérmenes saprófitos. El volumen mínimo de la muestra para el diagnóstico molecular es de 50 microlitros.

La muestra de vítreo puede ser tanto de vítreo puro como vítreo diluido tal y como ha demostrado el estudio FRIENDS ((French Institutional ENDophthalmitis Study)<sup>(268)</sup>.

El análisis con PCR de las muestras es útil en la práctica clínica actual principalmente en los casos de endoftalmitis crónicas en los que la carga microbiana es baja y frecuentemente intracelular. También es útil para el diagnóstico de infecciones oculares de origen fúngico debido a la escasa sensibilidad del cultivo y a la escasez de una muestra vítrea. Existe cierta experiencia clínica con métodos de PCR convencional para el diagnóstico de infección por *Candida* spp. y *Aspergillus* spp. entre otros<sup>(136)</sup>.

La PCR también puede ser útil en estudios epidemiológicos y de control de infecciones<sup>(267)</sup>.

La PCR a tiempo real es una evolución de la PCR clásica. En ella, la identificación del microorganismo se realiza al mismo tiempo que reproduce el gen, lo cual ahorra tiempo y disminuye las probabilidades de contaminación de la muestra. Esta técnica, aunque cara y poco disponible, ha demostrado ser útil no sólo para el diagnóstico de endoftalmitis con cultivo negativo o endoftalmitis crónicas producidas por *Propionibacterium Acnes*, sino también en las endoftalmitis agudas postquirúrgicas.

Hay varios trabajos publicados en los que se demuestra la mayor sensibilidad de las técnicas de PCR frente a los cultivos tradicionales en la identificación del germen causal en las endoftalmitis postquirúrgicas (cultivo: entre el 32 y el 62%, frente a la PCR: entre el 61 y el 100%)<sup>(269-274)</sup>.

Varios autores, después de evaluar la utilidad de las técnicas moleculares en el diagnóstico de las endoftalmitis bacterianas, proponen incorporarlas en los protocolos de diagnóstico microbiológico<sup>(275,276)</sup>. Sin embargo es preciso tener en cuenta que aún no se dispone de kits específicos para su uso en oftalmología, por lo que se usan Kits dirigidos a bacterias comunes (*Staphylococcus*, *Streptococcus*, *Pseudomonas*, *Haemophilus*) o a especies de gran virulencia (*Staphylococcus aureus*, *Streptococcus pneumoniae*). En nuestro país se dispone, en ciertos centros de investigación clínica, de protocolos para el uso de PCR a tiempo real en la endoftalmitis infecciosa para el dominio EUBACTERIA.





## 7 | Endoftalmitis Infecciosa

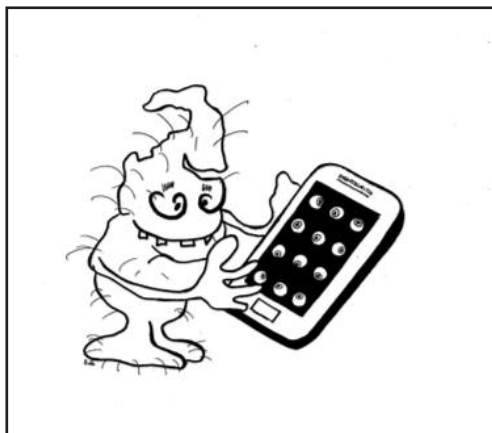Por otro lado, también es importante señalar que en la actualidad se está prestando especial atención al desarrollo de Kits de PCR de detección múltiple.

En un trabajo reciente publicado por Sugita y colaboradores<sup>(277)</sup> se muestra como utilizando una combinación de una PCR múltiple junto con una PCR de amplio espectro (pan bacteriana y fúngica) se puede detectar simultáneamente la presencia de virus, parásitos,

bacterias, y hongos con un valor predictivo positivo del 99% y un valor predictivo negativo del 93%.

Sin embargo, queda aún mucho camino por recorrer y es preciso tener en cuenta que en estos momentos las técnicas de PCR no se pueden usar de forma rutinaria sin cultivos que permitan obtener el antibiograma. Además son técnicas costosas lo que hace que por ahora sean de uso restringido.

## Preparación de medicación intraocular<sup>(278)</sup>



Las inyecciones intravítreas se obtienen preferentemente de la farmacia hospitalaria con técnicas estériles en campana de flujo laminar horizontal. Pero ante la urgencia, pueden prepararse en el quirófano/consulta inmediatamente antes de su uso. Se utilizarán materiales estériles trabajando en una superficie también estéril.

Método de preparación utilizando un frasco de 50 ml de suero salino para cada antibiótico y calculando después la dosis requerida.

### **Vancomicina intravítrea 1 mg / 0,1ml**

VANCOMICINA: Vial de 500mg. Diluir el contenido del vial en 5mL de suero fisiológico que se habrán extraído de

un vial de suero fisiológico de 50mL. Mezclar bien y aspirar complemente el contenido del vial de vancomicina. Devolver esta dilución al frasco de 50mL de suero usado antes, obteniendo una dilución de 10mg/mL. (0.1ml de esta dilución contiene 1mg).

### **Ceftazidima intravítrea 2 mg / 0,1ml**

CEFTAZIDIMA: Vial de 1gr (1000mg). Diluir el contenido del vial en 5mL de suero fisiológico que se habrá extraído de un vial de suero fisiológico de 50mL, mezclar bien y aspirar completamente el contenido del vial de ceftazidima. Devolver esta dilución al frasco de 50mL de suero usado antes, obteniendo una dilución de 20mg/mL (0.1 ml de esta dilución contiene 2mg).

### **Amikacina intravítrea 400 µg/0,1ml**

AMIKACINA: Vial de 500mg. Añadir 2mL de suero salino al vial de 500mg, mezclar bien y extraer 0.8 mL (200mg) y añadirlos a un frasco de 50mL de suero fisiológico. (0.1 ml de esta dilución contiene 0.4mg).

### **Dexametasona intravítrea 400 µg/0,1ml**

Extraer de la ampolla de Dexametasona (4 mg/ml) 0,1ml para inyección.

### **Kit de emergencia**

---

Hay autores que proponen la creación de un “kit de emergencia” para endoftalmitis que contendría dos viales de 50 ml de suero salino, uno de 500mg de vancomicina y otro de 1000 mg de ceftazidima, para utilizarse en aquellos casos en los que no se disponga de la farmacia hospitalaria<sup>(212)</sup>.

## Referencias



1. A Pharmakakis NM, Petropoulos IK, Georgakopoulos CD, et al Apoptotic mechanisms within the retina in Staphylococcus epidermidis experimental endophthalmitis. Graefes Arch Clin Exp Ophthalmol 2009; 247:667–74.
2. Kattan HM, Flynn HW Jr, Pflugfelder SC, Robertson C, Forster RK. Nosocomial endophthalmitis survey. Current incidence of infection after intraocular surgery. Ophthalmology. 1991;98(2):227–238.
3. Verbraeken H. Treatment of postoperative endophthalmitis. Ophthalmologica 1995; 209:165–171.
4. Barry P, Cordovés L, Gardner S. ESCRS Guidelines for Prevention and Treatment of Endophthalmitis Following Cataract Surgery: Data, Dilemmas and Conclusions. Dublin, Irlanda: European Society of Cataract and Refractive Surgeons; 2013.
5. Narang S., Gupta V., Gupta A., Dogra MR., Pandav SS., Das S. Role of prophylactic intravitreal antibiotics in open globe injuries. Indian J Ophthalmol. 2003; 51: 39 – 44.
6. Díaz-Cascajosa J, Vela-Segarra JI. Endoftalmitis postraumáticas, dentro de: Vilaplana D, Poposki V, Quintana R et al. Tipos de endoftalmitis. Ann Oftalmol. 2008; 16: 294-316.
7. Shrader SK, Band JD, Lauter CB, Murphy P. The clinical spectrum of endophthalmitis: incidence, predisposing factors, and features influencing outcome. J Infect Dis 1990;162: 115–120.
8. Jackson TL, Eykyn SJ, Graham EM, Stanford MR. Endogenous bacterial endophthalmitis: a 17-year prospective series and review of 267 reported cases. Surv Ophthalmol 2003;48: 403–423.
9. Chee SP, Jap A. Endogenous endophthalmitis. Curr Opin Ophthalmol 2001;12:464–470.
10. Menikoff, J. A., Speaker, M. G., Marmor, M., Raskin, E. M.: A case-control study of risk factors for post-operative endophthalmitis. Ophthalmology 98, 1991, 1761 -1768.
11. Javitt JC, Street DA, Tielsch JM, et al. National outcomes of cataract extraction; retinal detachment and endophthalmitis after outpatient cataract surgery. Ophthalmology 1994; 101: 100–105
12. Norregaard JC, Thoning B, Bernth-Petersen P, et al. Risk of endophthalmitis after cataract surgery: results from the International Cataract Surgery Outcomes Study. Br J Ophthalmol 1997;81:102–106.
13. Somani S, Grinbaum A, Slomovic AR. Postoperative endophthalmitis: incidence, predisposing surgery, clinical course and outcome. Can J Ophthalmol 1997;32303–32310.
14. Aaberg TM Jr, Flynn HW Jr, Schiffman J, Newton J. Nosocomial acute-onset postoperative survey; a 10-year review of incidence and outcomes. Ophthalmology 1998; 105: 1004–1010.
15. Morlet N, Gatus B, Coroneo M. Patterns of peri-operative prophylaxis for cataract surgery: a survey of Australian ophthalmologists. Aust NZ J Ophthalmol 1998;26:5– 12.
16. Cohen SM, Flynn HW Jr, Murray TG, Smiddy WE. Endophthalmitis after pars plana vitrectomy. The Postvitrectomy Endophthalmitis Study Group. Ophthalmology 1995;102: 705–712.
17. Eifrig CW, Scott IU, Flynn HW Jr, Smiddy WE, Newton J. Endophthalmitis after pars plana vitrectomy: incidence, causative organisms, and visual acuity outcomes. Am J Ophthalmol 2004;138:799–802.
18. Kunimoto DY, Kaiser RS; Wills Eye Retina Service. Incidence of endophthalmitis after 20-and 25-gauge vitrectomy. Ophthalmology 2007;114:2133–2137.
19. Scott IU, Flynn HW Jr, Dev S, et al. Endophthalmitis after 25-gauge and 20-gauge pars plana vitrectomy: incidence and outcomes. Retina 2008;28:138 –142.
20. Hu AY, Bourges JL, Shah SP et al. Endophthalmitis after pars plana vitrectomy a 20-and 25-gauge comparison. Ophthalmology. 2009; 116: 13601365.
21. Wykoff CC, Parrott MB, Flynn HW Jr et al. Nosocomial acute-onset postoperative



- endophthalmitis at a university teaching hospital (2002-2009). *Am J Ophthalmol.* 2010; 150:392-398.
22. Lehman OJ, Brunce C, et al. Risk factors for development of post-trabeculectomy endophthalmitis. *Br J Ophthalmol* 2000;83: 1349-53.
  23. Greenfield DS, Suner IJ, Miller MP, Endophthalmitis after filtering surgery with mitomycin. *Arch Ophthalmol* 1996;114:943-49
  24. Mandelbaum S, Forster RK, Gelender H, et al. Late onset endophthalmitis associated with filtering blebs. *Ophthalmology* 1985; 92:964-71.)
  25. Cavalcante LL, Cavalcante ML, Murray TG, et al. Intravitreal injection analysis at the Bascom Palmer Eye Institute: evaluation of clinical indications for the treatment and incidence rates of endophthalmitis. *Clin Ophthalmol* 2010;4:519– 524.
  26. Moshfeghi DM, Kaiser PK, Scott IU, et al. Acute endophthalmitis following intravitreal triamcinolone acetonide injection. *Am J Ophthalmol* 2003;136:791– 796.
  27. Brown DM, Campochiaro PA, Singh RP, et al. Ranibizumab for macular edema following central retinal vein occlusion: six-month primary end point results of a phase III study. *Ophthalmology* 2010;117:1124–1133.e1.
  28. Heier JS, Antoszyk AN, Pavan PR, et al. Ranibizumab for treatment of neovascular age-related macular degeneration: a phase I/II multicenter, controlled, multidose study. *Ophthalmology* 2006;113:633.e1–e4.
  29. Complications of Intravitreal Injections in Patients with Diabetes Hasanain Shikari, Paolo S. Silva, and Jennifer K. Sun *Seminars in Ophthalmology*, 2014;29(5–6): 276–289
  30. Westfall AC, Osborn A, Kuhl D, Benz MS, Mieler WF, Holz ER. Acute Endophthalmitis Incidence. Intravitreal Triamcinolone. *Arch Ophthalmol* 2005;123: 1075-7.
  31. Jager RD, Aiello LP, Patel SC et al. Risks of intravitreal injection: a comprehensive review. *Retina* 2004; 24: 676-98.
  32. Jonisch J, Lai JC. Increased incidence of sterile endophthalmitis following intravitreal preserved triamcinolone. *BJO* 2008; 92: 1051-4.
  33. The risk of endophthalmitis following intravitreal triamcinolone injection in the DRCRnet and SCORE clinical trials. Bhavsar AR1, Ip MS, Glassman AR; DRCRnet and the SCORE Study Groups. *Am J Ophthalmol.* 2007 Sep;144(3):454
  34. Three-Year, Randomized, Sham-Controlled Trial of Dexamethasone Intravitreal Implant in Patients with Diabetic Macular Edema. David S. Boyer, MD et al *Ophthalmology* Volume 121, Issue 10, Pages 1904–1914, October 2014
  35. Reliability and safety of intravitreal Ozurdex injections. The ZERO study Schmit K et al. *Der Ophthalmologe : Zeitschrift der Deutschen Ophthalmologischen Gesellschaft* [2014, 111(1):44-52]
  36. Gragoudas ES, Adamis AP, Cunningham ET Jr et al. Pegaptanib for neovascular age-related macular degeneration. *N Engl J Med* 2004; 351: 2805-1
  37. Moshfeghi AA. Rate of Endophthalmitis After Anti-VEGF After Intravitreal Injection. *Retina Today* 2008;2: 75-76.6.
  38. Quiroz-Mercado H, Ustariz-González O, Martinez-Castellanos M, Covarrubias P, Dominguez F, Sanchez-Huerta V. Our Experience After 1765 Intravitreal Injections of Bevacizumab: The Importance of Being Part of a Developing Story. *Seminars in Ophthalmology* 2007; 22: 109-25.
  39. Heier JS, Antoszyk AN, Pavan PR et al. Ranibizumab for treatment of neovascular age-related macular degeneration: a phase I/II multicenter, controlled, multidose study. *Ophthalmology* 2006; 113: 633-42.
  40. McCannel, Colin A MD\*, META-ANALYSIS OF ENDOPTHALMITIS AFTER INTRAVITREAL INJECTION OF ANTI-VASCULAR ENDOTHELIAL GROWTH FACTOR AGENTS: Causative Organisms and Possible Prevention , *Retina: April 2011 - Volume 31 - Issue 4* - pp 654-661
  41. Englander M, et al. Intravitreal injections at the Massachusetts Eye and Ear Infirmary: analysis of treatment indications and postinjection endophthalmitis rates. *Br J Ophthalmol* 2013;97:460–465. doi:10.1136/bjophthalmol-2012-302435
  42. Moshfeghi, Andrew A MD, MBA; ENDOPTHALMITIS AFTER INTRAVITREAL ANTI-VASCULAR ENDOTHELIAL GROWTH FACTOR ANTAGONISTS: A Six- Year Expe-

- rience at a University Referral Center *Retina*: April 2011 - Volume 31 - Issue 4 - pp 662-668
43. Kopal Mithal, Endophthalmitis following intravitreal anti-VEGF injections in ambulatory surgical centre facility: incidence, management and outcome, *Br J Ophthalmol* *bjophthalmol-2013-303222* Published Online First: 24 September 2013 doi:10.1136/bjophthalmol-2013-303222
  44. Recchia FM, Baurnal CR, Sivalingam A, et al. Endophthalmitis after pediatric strabismus surgery. *Arch Ophthalmol* 2000;118:939-944
  45. Oshima Y, Ohji M, Inoue Y, et al. Methicillin-resistant *Staphylococcus aureus* infections after scleral buckling procedures for retinal detachments associated with atopic dermatitis. *Ophthalmology* 1999;106:142-147
  46. Farrell PL, Smith RE. Bacterial corneoscleritis complicating pterygium excision. *Am J Ophthalmol* 1989;107:515-517.
  47. Samson CM, Foster CS. Chronic postoperative endophthalmitis. *Int Ophthalmol Clin* 2000; 40:57-67.
  48. Endophthalmitis Vitrectomy Study Group. Results of the Endophthalmitis Study. A randomized trial of immediate vitrectomy and of intravenous antibiotics for the treatment of post-operative bacterial endophthalmitis. *Arch Ophthalmol* 1995; 113: 1479-1496.
  49. Harry W. Flynn Jr, MD; Ingrid U. Scott, MD, MPH. Legacy of the Endophthalmitis Vitrectomy Study *Arch Ophthalmol*. 2008;126(4): 559-561.
  50. Kuhn F Ten years after... are findings of the Endophthalmitis Vitrectomy Study still relevant today? *Graefes Arch Clin Exp Ophthalmol* (2005) 243: 1197-1199
  51. De Rojas V, Díez-Feijóo E, Lorente R. Prevención de la infección postoperatoria en la cirugía del cristalino. En: Lorente R, Mendicute J, eds. *Cirugía del cristalino*. Madrid, España: Sociedad Española de Oftalmología; 2008: 394-420.
  52. García Saenz MC, Arias Puente A, Bañuelos Bañuelos J, Fresnadillo Martínez MJ. Profilaxis de la infección quirúrgica. En: Arias Puente A, ed. *Profilaxis y tratamiento de la infección quirúrgica en oftalmología*. Madrid, España: Sociedad Española de Oftalmología; 2006: 97-119.
  53. Ciulla TA, Starr MB, Masket S. Bacterial endophthalmitis prophylaxis for cataract surgery: an evidence-based update. *Ophthalmology* 2002; 109: 13-24.
  54. Packer M, Chang DF, Dewey SH et al; ASCRS Cataract Clinical Committee. Prevention, diagnosis, and management of acute postoperative bacterial endophthalmitis. *J Cataract Refract Surg* 2011; 37: 1699-714.
  55. Speaker MG, Menikoff JA. Prophylaxis of endophthalmitis with topical povidoneiodine. *Ophthalmology* 1991;98: 1769-1775.
  56. Speaker MG, Mich FA, Shah MK et al. Role of external bacterial flora in the pathogenesis of acute postoperative endophthalmitis. *Ophthalmology* 1991; 96: 639-649
  57. American Society of Cataract and Refractive Surgery and the American Society of Ophthalmic Registered Nurses. Recommended practices for cleaning and sterilizing intraocular surgical instruments. *J Cataract Refract Surg* 2007; 33: 1095-1100
  58. Flynn HW. Perioperative Management of Patients With Reported Povidoneiodine or Penicillin / Cefalosporin Allergies. AAO Subspecialty Day. *Retina* Pg 65-68
  59. Miño de Caspar H, Kreutzer TC, Aguirre-Romo I et al. A prospective randomized study to determine the efficacy of preoperative topical levofloxacin in reducing conjunctival bacterial flora. *Am J Ophthalmol*. 2008; 145:136-142.
  60. Halachmi-Eyal O, Lang Y, Keness Y, Miron D. Preoperative topical moxifloxacin 0.5% and povidone-iodine 5.0% versus povidone-iodine 5.0% alone to reduce bacterial colonization in the conjunctival sac. *J Cataract Refract Surg* 2009; 35: 2109-14.
  61. Friling E, Lundström M, Stenevi U, Montan P. Six-year incidence of endophthalmitis after cataract surgery: Swedish national study. *J Cataract Refract Surg* 2013; 39: 15-21.
  62. AAO-CDC Task Force: The prophylactic use of vancomycin for intraocular surgery. *Quality of Care Publications*, Number 515, American Academy of Ophthalmology, San Francisco, CA, October 1999
  63. Montan PG, Wejde G, Koranyi G, Rylander M. Prophylactic intra-cameral cefuroxime. Efficacy in preventing endophthalmitis after cataract surgery. *J Cataract Refract Surg* 2002; 28: 977-981.

64. Campagna JD, Bond MC, Schabelman E, et al. The use of cephalosporins in penicillin-allergic patients: a literature review. *J Emerg Med* 2012;45: 612-620.
65. Pichichero ME. Cephalosporins can be prescribed safely for penicillin allergic patients. *J Fam Pract* 2006; 55: 106-12.
66. Romero-Aroca P, Méndez-Marin I, Salvat-Serra M, et al. Results at seven years after the use of intracameral cefazolin as an endophthalmitis prophylaxis in cataract surgery. *BMC Ophthalmology* 2012;12:2.
67. Garat M, Moser CL, Martín-Baranera M, Alonso-Tarrés C, Alvarez-Rubio L. Prophylactic intracameral cefazolin after cataract surgery: endophthalmitis risk reduction and safety results in a 6-year study. *J Cataract Refract Surg* 2009; 35: 637-42.
68. O'Brien TP, Arshinoff SA, Mah FS. Perspectives on antibiotics for postoperative endophthalmitis prophylaxis: potential role of moxifloxacin. *J Cataract Refract Surg.* 2007; 33: 1790-1800.
69. 62 Matsuura K, Miyoshi T, Suto C, Akura J, Inoue Y. Efficacy and safety of prophylactic intracameral moxifloxacin injection in Japan. *J Cataract Refract Surg* 2013; 39: 1702-6.
70. Endophthalmitis Study Group, European Society of Cataract & Refractive Surgeons. Prophylaxis of postoperative endophthalmitis following cataract surgery: results of the ESCRS multicenter study and identification of risk factors. *J Cataract Refract Surg* 2007; 33: 978-88.
71. Friling E, Lundström M, Stenevi U, Montan P. Six-year incidence of endophthalmitis after cataract surgery: Swedish national study. *J Cataract Refract Surg* 2013; 39: 15-21.
72. Rodríguez-Caravaca G, García-Sáenz MC, Villar-del-Campo MC, Andrés-Alba Y, Arias-Puente A. Incidence of endophthalmitis and impact of prophylaxis with cefuroxime on cataract surgery. *J Cataract Refract Surg* 2013; 39: 1399-1403.
73. Barreau G, Mounier M, Marin B, Adenis JP, Robert PY. Intracameral cefuroxime injection at the end of cataract surgery to reduce the incidence of endophthalmitis: French study. *J Cataract Refract Surg.* 2012; 38: 1.370-1.375.
74. Beselga D, Campos A, Castro M et al. Postcataract surgery endophthalmitis after introduction of the ESCRS protocol: a 5-year study. *Eur J Ophthalmol* 2014; 24: 516-9.
75. Yu-Wai-Man P1, Morgan SJ, Hildreth AJ, Steel DH, Allen D. Efficacy of intracameral and subconjunctival cefuroxime in preventing endophthalmitis after cataract surgery. *J Cataract Refract Surg* 2008; 34: 447-51.
76. Shorstein NH, Winthrop KL, Herrinton LJ. Decreased postoperative endophthalmitis rate after institution of intracameral antibiotics in a Northern California eye department. *J Cataract Refract Surg* 2013; 39: 8-14.
77. Van der Merwe J, Mustak H, Cook C. Endophthalmitis prophylaxis with intracameral cefuroxime in South Africa. *J Cataract Refract Surg* 2012; 38: 2054.
78. Colleaux KM, Hamilton WK. Effect of prophylactic antibiotics and incision type on the incidence of endophthalmitis after cataract surgery. *Can J Ophthalmol* 2000; 35: 373-378
79. Wallin T, Parker J, Jin Y et al. Cohort study of 27 cases of endophthalmitis at a single institution. *J Cataract Refract Surg* 2005; 31: 735-741
80. McCulley et al. Fourth-Generation Fluoroquinolone Penetration into the Aqueous. *Ophthalmology* Volume 113, Number 6, June 2006
81. VKatz et al. Absorption of Topical Moxifloxacin Ophthalmic Solution. *Cornea.* Volume 24, Number 8, November 2005: 955-958.
82. Makoto Aihara et al. A Comparison of Fluoroquinolone Penetration into Human Conjunctival Tissue. *JOURNAL OF OCULAR PHARMACOLOGY AND THERAPEUTICS.* Volume 24, Number 6, 2008 (587-591).
83. Taban M, Behrens A, Newcomb RL et al. Acute endophthalmitis following cataract surgery. A systematic review of the literature. *Arch Ophthalmol* 2005; 123: 613-620.
84. Lundström M, Wejde G, Stenevi U et al. Endophthalmitis after cataract surgery: a nationwide prospective study evaluating incidence in relation to incision type and location. *Ophthalmology* 2007; 114: 866- 870.
85. Taban M, Sarayba MA, Ignacio TS, Behrens A, McDonnell PJ. Ingress of India ink into the anterior chamber through sutureless clear corneal cataract wounds. *Arch Ophthalmol.* 2005 May;123(5):643-648.

86. May WN, Castro-Combs J, Kashiwabuchi RT et al. Sutured clear corneal incision: wound apposition and permeability to bacterial-sized particles. *Cornea*. 2013; 32: 319-25
87. Gómez-Ulla F, Basauri E, Arias L, Martínez-Sanz F. Management of intravitreal injections. *Arch Soc Esp Oftalmol*. 2009; 84: 377-388.
88. ENDOPTHALMITIS AFTER INTRAVITREAL INJECTION: The Importance of Viridans Streptococci ERIC CHEN, MD,\* MICHAEL Y. LIN, MD, ET AL, *RETINA* 31:1525–1533, 2011
89. Robin G Abell, Nathan M Kerr, Penelope Allen, Brendan J Vote Intravitreal injections: is there benefit for a theatre setting? *Br J Ophthalmol* 2012;96:1474–1478. doi:10.1136/bjophthalmol-2012-302030
90. Aiello LP, Brucker AJ, Chang S et al. Evolving guidelines for intravitreal injections. *Retina* 2004; 24: S3-S19.
91. Stephen G. Schwartz • Harry W. Flynn Jr. Endophthalmitis Associated with Intravitreal Anti-Vascular Endothelial Growth Factor Injections. *Curr Ophthalmol Rep* (2014) 2:1–5 DOI 10.1007/s40135-013-0033-1
92. Bhavsar AR, Googe JM Jr, Stockdale CR, et al; Diabetic Retinopathy Clinical Research Network. Risk of endophthalmitis after intravitreal drug injection when topical antibiotics are not required: the Diabetic Retinopathy Clinical Research Network laser-ranibizumab-triamcinolone clinical trials. *Arch Ophthalmol* 2009; 127: 1581-1583.
93. Bhavsar AR, Stockdale CR, Ferris FL III, Brucker AJ, Bressler NM, Glassman AR; Diabetic Retinopathy Clinical Research Network. Update on risk of endophthalmitis after intravitreal drug injections and potential impact of elimination of topical antibiotics. *Arch Ophthalmol* 2012; 130: 809-810.
94. Cheung CS, Wong AW, Lui A, Kertes PJ, Devenyi RG, Lam WC. Incidence of endophthalmitis and use of antibiotic prophylaxis after intravitreal injections. *Ophthalmology*. 2012; 119: 1609-1614.
95. Chen RW, Rachitskaya A, Scott IU, Flynn HW Jr. Is the use of topical antibiotics for intravitreal injections the standard of care or are we better off without antibiotics? *JAMA Ophthalmol* 2013; 131: 840-2.
96. Kim SJ, Toma HS. Ophthalmic antibiotics and antimicrobial resistance a randomized, controlled study of patients undergoing intravitreal injections. *Ophthalmology*. 2011; 118: 1358-1363.
97. Kim SJ, Toma HS. Antimicrobial resistance and ophthalmic antibiotics: 1-year results of a longitudinal controlled study of patients undergoing intravitreal injections. *Arch Ophthalmol*. 2011; 129: 1180-1188.
98. Milder E, Vander J, Shah C, Garg S. Changes in antibiotic resistance patterns of conjunctival flora due to repeated use of topical antibiotics after intravitreal injection. *Ophthalmology*. 2012; 119: 1420-1424.
99. Philip Storey, MD, MPH, Michael Dollin, MD et al, for the Post-Injection Endophthalmitis Study Team The Role of Topical Antibiotic Prophylaxis to Prevent Endophthalmitis after Intravitreal Injection. *Ophthalmology Volume* 121, Number 1, January 2014
100. Singh A, Chen JA, Stewart JM. Ocular surface fluid contamination of sutureless 25-gauge vitrectomy incisions. *Retina* 2008; 28: 553-557
101. Taban M, Ventura AA, Sharma S, Kaiser PK. Dynamic evaluation of sutureless vitrectomy wounds: an optical coherence tomography and histopathology study. *Ophthalmology*. 2008 Dec; 115(12):2221-2228.
102. Kaiser RS, Prenner J, Scott IU et al. The Microsurgical Safety Task Force: evolving guidelines for minimizing the risk of endophthalmitis associated with microincisional vitrectomy surgery. *Retina*. 2010; 30: 692-699.
103. Shah RE, Gupta O. The microsurgical safety task force: guidelines for minimizing endophthalmitis with vitrectomy surgery. *Curr Opin Ophthalmol* 2012; 23: 189-94.
104. Bahrani HM, Fazelat AA, Thomas M, et al. Endophthalmitis in the era of small gauge transconjunctival sutureless vitrectomy – meta analysis and review of literature. *Semin Ophthalmol* 2010; 25:275–282.
105. Oshima Y, Kadonosono K, Yamaji H. Multicenter survey with a systematic overview of acute-onset endophthalmitis after transconjunctival microincision vitrectomy surgery. *Am J Ophthalmol* 2010; 150: 716–725.
106. Govetto A, Virgili G, Menchini F, Lanzetta P, Menchini U. A Systematic Review of Endophthalmitis after Microincisional versus 20-Gauge Vitrectomy. *Ophthalmology* 2013; 120: 2286-91.



107. Callegan MC, Engelbert M, Parke II DW, Jett B, Gilmore M. Bacterial endophthalmitis: Epidemiology, therapeutics, and bacterium-host interactions. *Clin Microbiol Rev.* 2002;15:111–24.
108. Philipps, W. B. and Tasman, W. S.: Post-operative endophthalmitis in association with diabetes mellitus. *Ophthalmology* 101, 1994,508 -518
109. Lemley CA, Han DP: Endophthalmitis: a review of current evaluation and management. *Retina* 2007; 27(6): 662-680
110. Wisniewski, St. R., Capone, A., Kelsey, S. F., Groer-Fitzgerald, S., Lambert, H. M., Doft, B. H.: Characteristics after cataract extraction or secondary lens implantation among patients screened for the Endophthalmitis Vitrectomy Study. *Ophthalmol* 107, 2000, 1274 – 1282
111. Peyman, G., Lee, P., Seal, D.V. Endophthalmitis – diagnosis and management. Taylor & Francis, London: 2004, pp 1 -270
112. Mamalis, N., Edelhauser, H. F., Dawson, D. G., Chew, J., LeBoyer, R. M., Werner, L.: Toxic anterior segment syndrome. *J Cataract Refract Surg* 32, 2006, 324 -333
113. Cutler Peck CM, Brubaker J, Clouser S, Danford C, Edelhauser HE, Mamalis N.J. Toxic anterior segment syndrome: common causes. *J Cataract Refract Surg.* 2010 Jul;36(7):1073-80.
114. Mamalis, N. Toxic anterior segment syndrome update. *J Cataract Refract Surg.* 2010 Jul;36(7):1067-8.
115. Sudarshan AP. Managing intravitreal lens fragment after cataract *Surv Ophthalmol.* 2000 Jan-Feb;44(4):363-4.
116. Busbee BG, Recchia FM, Kaiser R, et al. Bleb-associated endophthalmitis: clinical characteristics and visual outcomes. *Ophthalmology* 2004;111:1495–1503.)
117. Ciulla TA, Beck AD, Topping TM, Baker AS. Blebitis, early endophthalmitis, and late endophthalmitis after glaucomafiltering surgery. *Ophthalmology* 1997;104:986–995.
118. Leng T et als. DELAYED-ONSET BLEB-ASSOCIATED ENDOPHTHALMITIS (1996–2008) Causative Organisms and Visual Acuity Outcomes, *Retina* 2010 vol 10 pg 1-9
119. Song A, Scott IU, Flynn HW Jr, Budenz DL. Delayed-onset bleb-associated endophthalmitis: clinical features and visual acuity outcomes. *Ophthalmology* 2002;109:985–991.
120. Mandelbaum S, Forster RK. Endophthalmitis associated with filtering blebs. *Int Ophthalmol Clin* 1987;27:107–111.
121. Kangas TA, Greenfield DS, Flynn HW Jr, Parrish RK 2nd, Palmberg P. Delayed-onset endophthalmitis associated with conjunctival filtering blebs. *Ophthalmology* 1997;104: 746–752.
122. Al-Torbak AA, Al-Shahwan S, Al-Jadaan I, et al. Endophthalmitis associated with the Ahmed glaucoma valve implant. *Br J Ophthalmol* 2005;89:454–458.
123. Kresloff MS, Castellarin AA, Zarbin MA. Endophthalmitis. *Surv Ophthalmol* 1998;43: 193–224.
124. Krzystolik MG, Ciulla TA, Topping TM, Baker AS. Exogenous *Aspergillus niger* endophthalmitis in a patient with a filtering bleb. *Retina* 1997;17:461–462.
125. Ho PC, Tolentino FI. Bacterial endophthalmitis after closed vitrectomy. *Arch Ophthalmol* 1984;102:207–210.
126. Venkatesh P, Verma L, Tewari H. Posterior vitreous wick syndrome: a potential cause of endophthalmitis following vitreo-retinal surgery. *Med Hypotheses* 2002;58:513–515.
127. Kunimoto D Y, Kaiser R. Incidence of Endophthalmitis after 20-and 25-Gauge Vitrectomy. Presented at: American Academy of Ophthalmology Annual Meeting, November 2006, Las Vegas, Nevada. Volume 114, Issue 12, Pg 2133-2137 *Ophthalmology* Dec 2007.
128. Brown DM, Kaiser PK, Michels M et al. Ranibizumab versus verteporfin for neovascular age-related macular degeneration. *N Engl J Med* 2006; 355: 1432-1444.
129. Rosenfeld PJ, Brown DM, Heier JS et al. Ranibizumab for neovascular age related macular degeneration. *N Engl J Med* 2006; 355: 1419-1431.
130. Westfall AC, Osborn A, Kuhl D, Benz MS, Mieler WF, Holz ER. Acute Endophthalmitis Incidence. Intravitreal Triamcinolone. *Arch Ophthalmol* 2005;123: 1075-7.
131. Jager RD, Aiello LP, Patel SC et al. Risks of intravitreal injection: a comprehensive review. *Retina* 2004; 24: 676-98.

132. Moshfeghi DM, Kaiser PK, Scott IU et al. Acute endophthalmitis following intravitreal triamcinolone acetonide injection. *Am J Ophthalmol* 2003; 136:791-6.
133. Lalwani GA, Flynn HW Jr, Scott IU, et al. Acute-onset endophthalmitis following clear corneal cataract surgery (1996-2005): clinical features, causative organisms and visual acuity outcomes *Ophthalmology*. March 2008 (Vol. 115; 3:473-476).
134. Doft BH, Wisniewski SR, Kelsey SF, Groer-Fitzgerald S, and the Endophthalmitis Vitrectomy Study Group: Diabetes and Postoperative Endophthalmitis in the Endophthalmitis Vitrectomy Study. *Arch Ophthalmol* 119: 650-656, 2001.
135. Sternberg P Jr, Martin DF. Management of endophthalmitis in the postendophthalmitis vitrectomy study era. *Arch Ophthalmol* 2001; 119:754-755
136. López-Cerero L, et al. Diagnóstico microbiológico de las infecciones oculares. *Enferm Infecc Microbiol Clin*. 2009; doi: 10.1016 / j. eimc. 2009.01.006
137. Barza M, Pavan PR, Doft BH, et al. Evaluation of microbiological diagnostic techniques in postoperative endophthalmitis in the Endophthalmitis Vitrectomy Study. *Arch Ophthalmol* 1997;115:1142-1150.
138. Han DP, Wisniewski SR, Kelsey SF, et al. Microbiologic yields and complication rates of vitreous needle aspiration versus mechanized vitreous biopsy in the Endophthalmitis Vitrectomy Study. *Retina* 1999;19:98-102.
139. Campochiaro PA, Lim JI. Aminoglycoside toxicity in the treatment of endophthalmitis. The Aminoglycoside Toxicity Study Group. *Arch Ophthalmol* 1994;112:48-53.
140. Recchia FM, Busbee BG, Pearlman RB, et al. Changing trends in the microbiologic aspects of postcataract endophthalmitis. *Arch Ophthalmol* 2005;123:341-346.
141. Anand AR, Therese KL, Madhavan HN. Spectrum of aetiological agents of postoperative endophthalmitis and antibiotic susceptibility of bacterial isolates. *Ind J Ophthalmol* 2000;48:123-128.
142. Salaknd AR et al. The rational clinical examination. Is this patient allergic to Penicillin? An evidence based analysis on the likelihood of penicillin allergy. *JAMA*. 2001;285(19):2498-2505.
143. Petz LD. Immunologic reactions of humans to cephalosporins. *Post grad med J*. 1971; 47 (suppl): 64-69.
144. Dash CH. Penicillin allergy and the cephalosporins. *J. Antimicrob Chemother*. 1975; 1(suppl): 107-118.
145. Petz LD. Immunologic cross-reactivity between penicillins and cephalosporins: a review. *J Infect Dis*. 1978; 137 (suppl):S74-79.
146. Gao H, Pennesi ME, Qiao X, et al. Intravitreal moxifloxacin: retinal safety study with electroretinography and histopathology in animal models. *Invest Ophthalmol Vis Sci* 2006; 47:1606-1611.
147. Kazi AA, Jermak CM, Peyman GA, Aydin E, Riazi-Esfahani M. Intravitreal toxicity of levofloxacin and gatifloxacin. *Ophthalmic Surg Lasers Imaging* 2006;37:224-229.
148. Miller D, Flynn PM, Scott IU, et al. In vitro fluoroquinolone resistance in staphylococcal endophthalmitis isolates. *Arch Ophthalmol* 2006;124:479-483.
149. Barry P, Seal D, Gettinby G, Lees F, Peterson M, Revie C: ESCRS study of prophylaxis of post-operative endophthalmitis after cataract surgery: Preliminary report of principal results from a European Multicenter study. *J Cataract Refractive Surg* 32, 2006, 407-410.
150. Saleh M, Jehl F, Prevost G, Speeg-Schatz C, Bourcier T. Advantages of corticosteroids in managing acute bacterial postoperative endophthalmitis. *J Fr Ophthalmol*. 2008 Oct;31(8):825-33.
151. Shah GK, Stein JD, Sharma S, et al. Visual outcomes after the use of intravitreal steroids in the treatment of postoperative endophthalmitis. *Ophthalmology* 2000;107: 486-9.
152. Shah GK, Stein JD, Sharma S, et al. Visual outcomes following the use of intravitreal steroids in the treatment of postoperative endophthalmitis. *Ophthalmology* 2000;107: 486-489.
153. Das T, Jalali S, Gothwal VK, Sharma S, Naduvilath TJ. Intravitreal dexamethasone in exogenous bacterial endophthalmitis: results of a prospective randomised study. *Br J Ophthalmol* 1999;83:1050-1055.
154. Irvine WD, Flynn HW Jr, Miller D, Pflugfelder SC. Endophthalmitis caused by Gramnegati-

- ve organisms. *Arch Ophthalmol* 1992;110:1450–1454.
155. Mao LK, Flynn HW Jr, Miller D, Pflugfelder SC. Endophthalmitis caused by *Staphylococcus aureus*. *Am J Ophthalmol* 1993;116:584–589.
  156. Gan IM, Ugahary LC, van Dissel JT, et al. Intravitreal dexamethasone as adjuvant in the treatment of postoperative endophthalmitis: a prospective randomized trial. *Graefes Arch Clin Exp Ophthalmol* 2005;243:1200–1205.
  157. Deng SX, Penland S, Gupta S, Fiscella R, Edward DP, Tessler HH, Goldstein DA. Methotrexate reduces the complications of endophthalmitis resulting from intravitreal injection compared with dexamethasone in a rabbit model. *Invest Ophthalmol Vis Sci*. 2006 Apr;47(4):1516-21.
  158. Profilaxis, diagnóstico y tratamiento de las endofthalmitis. Comunicación Digital Solicitada. 39 Congreso de la Societat Catalana d'Ofthalmologia. 2008.
  159. Doft BH, Kelsey SF, Wisniewski SR. Additional procedures after the initial vitrectomy or tap-biopsy in the Endophthalmitis Vitrectomy Study. *Ophthalmology*. 1998; 105(4):707–716.
  160. Aras C, Ozdamar A, Karacorlu M, Ozkan S (2002) Silicone oil in the surgical treatment of endophthalmitis associated with retinal detachment. *IntOphthalmol* 24:147–150
  161. Wong D, Basauri E, Soreson J. Endoscopic vitrectomy in Endophthalmitis. Poster AAO Meeting Dallas 2000.
  162. De Smet, M. Et al. Managing Severe Endophthalmitis With the Use of An Endoscope. *Retina:December 2005 -Volume 25 -Issue 8 -pp 976-980*.
  163. Okano T et al. Endoscopy-assisted vitreous surgery for fungal endophthalmitis; Tokyo Journal Title; Japanese Journal of Clinical Ophthalmology VOL.60;NO.4; PAGE.467-471 (2006)
  164. Iyer MN, Han DP, Yun HJ, et al. Subconjunctival antibiotics for acute postcataract extraction endophthalmitis – is it necessary? *Am J Ophthalmol*. 2004; 137(6):1120–1121.
  165. Smiddy WE, Smiddy RJ, Ba'Arath B, et al. Subconjunctival antibiotics in the treatment of endophthalmitis managed without vitrectomy. *Retina*. 2005;25(6):751–758.
  166. Barza M, Doft B, Lynch E. Ocular penetration of ceftriaxone, ceftazidime, and vancomycin after subconjunctival injection in humans. *Arch Ophthalmol*. 1993 Apr;111(4):492-4.
  167. Jenkins CD, McDonnell PJ, Spalton DJ. Randomised single blind trial to compare the toxicity of subconjunctival gentamicin and cefuroxime in cataract surgery. *Br J Ophthalmol*. 1990 Dec;74(12):734-8.
  168. Costello P, Bakri SJ, Beer PM, et al. Vitreous penetration of topical moxifloxacin and gatifloxacin in humans. *Retina* 2006;26:191–195.
  169. Solomon R, Donnenfeld ED, Perry HD, et al. Penetration of topically applied gatifloxacin 0.3%, moxifloxacin 0.5%, and ciprofloxacin 0.3% into the aqueous humor. *Ophthalmology* 2005;112:466–469.
  170. Clinical Practice Guidelines. Management of post-operative infectious endophthalmitis. Ministry of Health of Malaysia/ Academy of Medicine. August 2006. MOH/P/PAK/116.06 (GU)
  171. Han D, Wisniewski S, Wilson L, et al. Spectrum and susceptibilities of microbiologic isolates in the Endophthalmitis Vitrectomy Study [published erratum appears in *Am J Ophthalmol* 1996;122:920]. *Am J Ophthalmol* 1996;122:1–17.
  172. Engelbert M, Miño de Kaspar H, Thiel M, Grasbon T, Ta CN, Schulze-Schwering M, Klaus V, Kampik A. Intravitreal vancomycin and amikacin versus intravenous imipenem in the treatment of experimental *Staphylococcus aureus* endophthalmitis. *Graefes Arch Clin Exp Ophthalmol*. 2004 Apr;242(4): 313-20.
  173. Hariprasad SM, Mieler WF, Holz ER. Vitreous and aqueous penetration of orally administered gatifloxacin in humans. *Arch Ophthalmol* 2003;121:345–350.
  174. Hariprasad SM, Shah GK, Mieler WF, et al. Vitreous and aqueous penetration of orally administered moxifloxacin in humans. *Arch Ophthalmol* 2006;124:178–182.
  175. Kernt M, Kampik A. Endophthalmitis: Pathogenesis, clinical presentation, management, and perspectives. *Clin Ophthalmol*. 2010 Mar 24;4:121-35.
  176. Horcajada JP, Atienza R, Sarasa M, Soy D, Adán A, Mensa J. Pharmacokinetics of linezolid in human non-inflamed vitreous after

- systemic administration. *J Antimicrob Chemother.* 2009 Mar;63(3):550-2.
177. Deramo VA, Lai JC, Fastenberg DM, Udell IJ. Acute endophthalmitis in eyes treated prophylactically with gatifloxacin and moxifloxacin. *Am J Ophthalmol.* 2006;142(5):721-725.
178. Jones R, Ballow C, Bidenbach D. Multi-laboratory assessment of the linezolid spectrum of activity using the Kirby-Bauer disk diffusion method: report of the Zyvox® antimicrobial potency study (ZAPS) in the United States. *Diagn Microbiol Infect Dis* 2001;40:59-66.
179. Ciulla TA, Comer GM, Peloquin C, Wheeler J. Human vitreous distribution of linezolid after a single oral dose. *Retina.* 2005 Jul-Aug;25(5):619-24.
180. López Suñé E, D. Soy, JP. Horcajada, J. Mensa, R. Anglada, S. Ruiz, A. Aranda, B. Corcóstegui, I. Nieto Tratamiento. *Annals d'Oftalmologia* 2008;16(5):263.
181. Axelrod JL, Newton JC, Klein RM, Bergen RL, Sheikh MZ. Penetration of imipenem into human aqueous and vitreous humor. *Am J Ophthalmol.* 1987 Dec 15;104(6):649-53.
182. Loewenstein A, Zemel E, Lazar M, Perlman I (1993) Drug-induced retinal toxicity in albino rabbits: the effects of imipenem and aztreonam. *Invest Ophthalmol Vis Sci* 34: 3466-3476.
183. Koul S, Philipson BT, Philipson A. Visual outcome of endophthalmitis in Sweden. *Acta Ophthalmol (Copenh)* 1989;67:504-509.
184. Aldave, A. J., Stein, J. D., Deramo, V. A., Shah, G. K., Fischer, D. H., Maguire, J. I.: Treatment strategies for post-operative *Propionibacterium acnes* endophthalmitis. *Ophthalmology* 106, 1999, 2395-2401
185. Meisler, D. M., Palestine, A. G., Vastine, D. W., Demartini, D. R., Murphy, B. F., Reinhart, W. J., Zakov, Z. N., McMahan, J. T., Cliffl, T. P.: Chronic *Propionibacterium* endophthalmitis after extracapsular cataract extraction and intraocular lens implantation. *Am J Ophthalmol* 102, 1986, 733-739
186. Maalouf F, Abdulaal M, Hamam RN. Chronic postoperative endophthalmitis: a review of clinical characteristics, microbiology, treatment strategies, and outcomes. *Int J Inflamm.* 2012;2012:313248
187. Fox GM, Joondeph BC, Flynn HW Jr, Pflugfelder SC, Roussel TJ. Delayed-onset pseudophakic endophthalmitis. *Am J Ophthalmol* 1991;111:163-173.
188. Roussel TJ, Olson ER, Rice T, et al. Chronic postoperative endophthalmitis associated with *Actinomyces* species. *Arch Ophthalmol* 1991;109:60-62.
189. Zimmerman PL, Mamalis N, Alder JB, et al. Chronic *Nocardia asteroides* endophthalmitis after extracapsular cataract extraction. *Arch Ophthalmol* 1993;111:837-840
190. Ficker L, Meredith TA, Wilson LA, Kaplan HJ, Kozarsky AM. Chronic bacterial endophthalmitis. *Am J Ophthalmol* 1987;103:745-748.
191. Pflugfelder SC, Flynn HW Jr, Zwickey TA, et al. Exogenous fungal endophthalmitis. *Ophthalmology* 1988;95:19-30.
192. Rogers NK et al. Aggressive management of an epidemic of chronic pseudophakic endophthalmitis. *Br J Ophth* 1994;78:115-9
193. Zambrano W, Flynn HW Jr, Pflugfelder SC, et al. Management options for *Propionibacterium acnes* endophthalmitis. *Ophthalmology* 1989;96:1100-1105.
194. Chien AM, Raber IM, Fischer DH, Eagle RC Jr, Naidoff MA. *Propionibacterium acnes* endophthalmitis after intracapsular cataract extraction. *Ophthalmology* 1992;99:487-490.
195. Hykin PG, Tobal K, McIntyre G, et al. The diagnosis of delayed post-operative endophthalmitis by polymerase chain reaction of bacterial DNA in vitreous samples. *J Med Microbiol* 1994;40:408-415.
196. Flynn W Jr, Scott IU, Brod RD, Han DP. Current management of endophthalmitis. *Int Ophthalmol Clin* 2004; 44:115-137.
197. Ciulla TA. Update on acute and chronic endophthalmitis. *Ophthalmology* 1999;106: 2237-2238.
198. Pellegrino FA, Wainberg P, Schlaen A, Ortega C, Bohórquez P, Bartucci F. Claritromicina oral como opción terapéutica en endoftalmitis post-quirúrgicas tardías. *Arch Soc Esp Ophthalmol.* 2005 Jun;80(6):339-44.
199. Okhravi, N., Guest, S., Matheson, M. M., Kees, F., Ficker, L. A., Tuft, S. J., Lightman, S.: Assessment of the effect of oral clarithromycin on visual outcome following presumed bacterial endophthalmitis. *Curr Eye Res* 21, 2000, 691-702



200. Warheker PT et al. Successful treatment of saccular endophthalmitis with clarithromycin. *Eye* 1998; 12(Pt6) 1017-9
201. Tyrrell KL, Citron DM, Warren YA, et al. In vitro activities of daptomycin, vancomycin, and penicillin against *Clostridium difficile*, *C. perfringens*, *Fingoldia magna*, and *Propionibacterium acnes*. *Antimicrob Agents Chemother* 2006; 50:2728–2731
202. Oprica C, Nord CE. ESCMID Study Group on Antimicrobial Resistance in Anaerobic Bacteria. European surveillance study on the antibiotic susceptibility of *Propionibacterium acnes*. *Clin Microbiol Infect* 2005;11: 204–213.
203. Shames R, Satti F, Vellozzi EM, Smith MA. Susceptibilities of *Propionibacterium acnes* ophthalmic isolates to ertapenem, meropenem and cefepime. *J Clin Microbiol* 2006 44:4227– 4228. [Epub 2006 Sept 13]
204. Clark WL, Kaiser PK, Flynn HW Jr, et al-Treatment strategies and visual acuity outcomes in chronic postoperative *Propionibacterium acnes* endophthalmitis. *Ophthalmology* 1999;106:1665– 1670.
205. Salaberría Irastorza M, Ruiz Miguel M, Aramberrí Agesta J, Mendicutedel Barrio J. VITREOTOMÍA PARS PLANA COMO TRATAMIENTO PARA LAS ENDOFTALMITIS POS-TQUIRÚRGICAS TARDÍAS CRÓNICAS. *Microcirugía Ocular*. Número 3 -Septiembre 1998.
206. Marí Cotino J, Marco Martín M, Iribarne Ferrer Y, Almor Palacios I, Blasco Garrido H, Moya Calleja T ENDOFTALMITIS CRÓNICA POSTQUIRÚRGICA. *Microcirugía Ocular*. Número 3, Septiembre 1999
207. Okada AA, Johnson RP, Liles WC, D'Amico DJ, Baker AS. Endogenous bacterial endophthalmitis. Report *Ophthalmology* 1994;101: 832–838. of a ten-year Retrospective study.
208. Wong JS, Chan TK, Lee HM, Chee SP. Endogenous bacterial endophthalmitis: an east Asian experience reappraisal of a severe ocular affliction. *Ophthalmology* 2000;107:1483–1491. and a
209. Schiedler V et al.Culture-proven endogenous endophthalmitis: clinical features and visual acuity outcomes. *AJO* April 2004,Vol 137, Issue 4 Pg 725731
210. Greenwald MJ,Wohl LG,Sell CH.Metastatic bacterial endophthalmitis. A contemporary reappraisal.*Surv Ophthalmol* 31:81-101,1986
211. Yonekawa Y, Chan RV, Reddy AK, Pieroni CG, Lee TC, Lee S. Early intravitreal treatment of endogenous bacterial endophthalmitis. *Clin Experiment Ophthalmol*. 2011 Nov;39(8):771-8
212. Essman TF, Flynn HW Jr, Smiddy WE, et al. Treatment outcomes in a 10-year study of endogenous fungal endophthalmitis. *Ophthalmic Surg Lasers* 1997;28:185–194.
213. O'Day DM, Head WS, Robinson RD, Stern WH, Freeman JM. Intraocular penetration of systemically administered antifungal agents. *Curr Eye Res* 1985;4:131–134.
214. O'Day DM, Foulds G, Williams TE, et al. Ocular uptake of fluconazole following oral administration. *Arch Ophthalmol* 1990;108: 1006–1008.
215. Hariprasad SM, Mieler WF, Holz ER, et al. Determination of vitreous, aqueous, and plasma concentration of orally administered voriconazole in humans. *Arch Ophthalmol*2004;122:42–47.
216. Creti A, Esposito V, Bocchetti M, et al. Voriconazole curative treatment for *Acremonium* species keratitis developed in a patient with concomitant *Staphylococcus aureus* corneal infection: A case report. *In Vivo*. 2006;20(1):169–171.
217. Freda R. Use of oral voriconazole as adjunctive treatment of severe cornea fungal infection: Case report. *Arq Bras Oftalmol*. 2006;69(3):431–434.
218. Ozbek Z, Kang S, Sivalingam J, Rapuano CJ, Cohen EJ, Hammersmith KM. Voriconazole in the management of *Alternaria* keratitis. *Cornea*. 2006;25(2):242– 244.
219. Gupta A, Srinivasan R, Kaliaperumal S, Saha I. Post-traumatic fungal endophthalmitis – a prospective study. *Eye*. 2008; 22: 13–17
220. Marangon FB, Miller D, Giacconi JA, Alfonso EC. In vitro investigation of voriconazole susceptibility for keratitis and endophthalmitis fungal pathogens. *Am J Ophthalmol* 2004;137:820–825.
221. Peyman GA, Lad EM, Moshfeghi DM. Intravitreal injection of therapeutic agents. *Retina*. 2009; 29: 875–912.
222. Espinel-Ingroff A, Boyle K, Sheehan DJ. In vitro antifungal activities of voriconazole and reference agents as determined by NCCLS

- methods: review of the literature. *Mycopathologia* 2001;150:101–115.
223. Gao H, Pennesi ME, Shah K, et al. Intravitreal voriconazole: an electroretinographic and his-topathologic study. *Arch Ophthalmol* 2004; 122:1687–1692.
224. Durand ML, Kim IK, D'Amico DJ, et al. Successful treatment of Fusarium endophthalmitis with voriconazole and Aspergillus endophthalmitis with voriconazole plus caspofungin. *Am J Ophthalmol*. 2005;140(3):552–554.
225. Nehemy MB, Vasconcelos-Santos DV, Torqueti-Costa L, Magalhaes EP. Chronic endophthalmitis due to verticillium species after cataract surgery treated (or managed) with pars plana vitrectomy and oral and intravitreal voriconazole. *Retina*.2006 Feb;26(2):225-7.
226. Scott IU, Cruz-Villegas V, Flynn HW Jr, Miller D. Delayed onset, bleb-associated endophthalmitis caused by *Lecytophora mutabilis*. *Am J Ophthalmol* 2004;137:583–585.
227. Garbino J, Ondrusova A, Baglivo E, et al. Successful treatment of *Paecilomyces lilacinus* endophthalmitis with voriconazole. *Scand J Infect Dis* 2002;34:701–703.
228. Reis A, Sundmacher R, Tintelnot K, et al. Successful treatment of ocular invasive mould infection (fusariosis) with the new antifungal agent voriconazole. *Br J Ophthalmol* 2000; 84:932–933.
229. Figueroa MS, Fortun J, Clement A, De Arevalo BF. Endogenous endophthalmitis caused by *Scedosporium apiospermum* treated with voriconazole. *Retina* 2004;24:319–320.
230. Sarria JC, Bradley JC, Habash R, Mitchell KT, Kimbrough RC, Vidal AM. *Candida glabrata* endophthalmitis treated successfully with caspofungin. *Clin Infect Dis*. 2005;40(5): e46–e48.
231. Hua G, Pennesi M, Shah K, et al. Safety of intravitreal voriconazole: electroretinographic and histopathologic studies. *Trans Am Ophthalmol Soc* 2003;101:183–189.
232. Shen YC, Wang MY, Wang CY, Tsai TC, Tsai HY, Lee YF, Wei LC. Clearance of intravitreal voriconazole. *Invest Ophthalmol Vis Sci*. 2007 May;48(5):2238-41)
233. Yang L, Dong X, Wu X, Xie L, Min X. Intravitreally implantable voriconazole delivery system for experimental fungal endophthalmitis. *Retina*. 2011 Oct;31(9):1791-800.
234. Barza M, Baum J, Tremblay C, Szoka F, D'Amico DJ. Ocular toxicity of intravitreally injected liposomal amphotericin B in rhesus monkeys. *Am J Ophthalmol*. 1985 Aug 15;100(2):259-63 )
235. Cannon JP, Fiscella R, Pattharachayakul S, Garey KW, De Alba F, Piscitelli S, Edward DP, Danziger LH. Comparative toxicity and concentrations of intravitreal amphotericin B formulations in a rabbit model. *Invest Ophthalmol Vis Sci*. 2003 May;44(5):2112-7)
236. Yonekawa Y, Chan RV, Reddy AK, Pieroni CG, Lee TC, Lee S. Early intravitreal treatment of endogenous bacterial endophthalmitis. *Clin Experiment Ophthalmol*. 2011 Nov;39(8):771-8
237. Riddell J 4th, Comer GM, Kauffman CA. Treatment of endogenous fungal endophthalmitis: focus on new antifungal agents. *Clin Infect Dis*. 2011 Mar 1;52(5):648-53)
238. Breit SM, Hariprasad SM, Mieler WF, et al. Management of endogenous fungal endophthalmitis with voriconazole and caspofungin. *Am J Ophthalmol* 2005;139:135–140.
239. Sarria JC, Bradley JC, Habash R, Mitchell KT, Kimbrough RC, Vidal AM. *Candida glabrata* endophthalmitis treated successfully with caspofungin. *Clin Infect Dis*. 2005;40(5): e46–e48.
240. Tanaka M, Kobayashi Y, Takebayashi H, Kiyokawa M, Qiu H. Analysis of predisposing clinical and laboratory findings for the development of endogenous fungal endophthalmitis. A retrospective 12-year study of 79 eyes of 46 patients. *Retina*. 2001;21(3): 203–209.
241. Andreoli CM, Andreoli MT, Kloek CE, Ahuero AE, Vavvas D, Durand ML. Low rate of endophthalmitis in a large series of open globe injuries. *Am J Ophthalmol* 2009; 147:601–608.
242. Soheilian M, Rafati N, Mohebbi MR et al. Prophylaxis of acute posttraumatic bacterial endophthalmitis. *Arch Ophthalmol*. 2007;125: 460-465.
243. Essex RW, Yi Q, Charles PGP, Allen PJ. Posttraumatic endophthalmitis. *Ophthalmology*.2004; 111: 2015–2022.
244. Das T, Kunimoto DY, Sharma S et al. Relationship between clinical presentation and visual outcome in postoperative and posttraumatic endophthalmitis in south central India. *Indian J Ophthalmol*. 2005; 53: 5-16.



245. Narang S, Gupta V, Simalandhi P, Gupta A, Raj S, Doghra MR. Paediatric open globe injuries. Visual outcome and risk factors for endophthalmitis. *Indian J Ophthalmol.* 2004, 52: 29-34,
246. Ahmed Y, Schimel AM, Pathengay A, Colyer MH, Flynn HW Jr. Endophthalmitis following open-globe injuries. *Eye (Lond).* 2012 Feb;26(2):212-7. doi:10.1038/eye.2011.313
247. Reynolds DS, Flynn HW Jr. Endophthalmitis after penetrating ocular trauma. *Curr Opin Ophthalmol* 1997;8: 32-8.
248. Colyer MH, Weber ED, Weichel ED, Dick JS, Bower KS, Ward TP, Haller JA. *Ophthalmology* 2007;114: 1439-47. Delayed intraocular foreign body removal without endophthalmitis during Operations Iraqi Freedom and Enduring Freedom.
249. Thorsen JE, Harris L, Hubbard GB. Pediatric endophthalmitis. A 10-year consecutive series. *Retina* 2008;28:S3-7.
250. Nallasamy S, Davidson SL, Kuhn I, Mills MD, Forbes BJ, Stricker P a, et al. Simultaneous bilateral intraocular surgery in children. *J AAPOS* 2010;14:15-9.
251. Wheeler DT, Stager DR, Weakley DR. Endophthalmitis following pediatric intraocular surgery for congenital cataracts and congenital glaucoma. *J Pediatr Ophthalmol Strabismus* 1992;29:139-41.
252. Alfaro D V, Roth DB, Laughlin RM, Goyal M, Liggett PE. Paediatric post-traumatic endophthalmitis. *Br J Ophthalmol* 1995;79:888-91.
253. Huang S, Crawford JB, Rutar T. Pathological findings in poststrabismus surgery endophthalmitis. *J AAPOS* 2011;15:98-100.
254. Hwang CK, Phoenix VP, Hutchinson AK. Preferences of pediatric ophthalmologists and vitreoretinal surgeons of the treatment of scleral perforations during strabismus surgery. *J Pediatr Ophthalmol Strabismus* 2010;48:232-7.
255. Recchia FM, Bauml CR, Sivalingam a, Kleiner R, Duker JS, Vrabec TR. Endophthalmitis after pediatric strabismus surgery. *Arch Ophthalmol* 2000;118:939-44.
256. Dave H, Phoenix V, Becker ER, Lambert SR. Simultaneous vs Sequential Bilateral Cataract Surgery for Infants With Congenital Cataracts 2013;128:1050-4.
257. Mititelu M, Chaudhary KM, Lieberman RM. An Evidence-Based Meta-analysis of Vascular Endothelial Growth Factor Inhibition in Pediatric Retinal Diseases: Part 1. Retinopathy of Prematurity. *J Pediatr Ophthalmol Strabismus* 2012;49:332-40.
258. Basu S, Kumar A, Kapoor K, Bagri NK, Chandra A. Neonatal endogenous endophthalmitis: a report of six cases. *Pediatrics* 2013;131:e1292-7.
259. Weinstein GS, Mondino BJ, Weinberg RJ, Biglan AV. Endophthalmitis in a pediatric population. *Ann Ophthalmol* 1979;11:935-43.
260. Al-Rashaed SA, Abu El-Asrar AM. Exogenous endophthalmitis in pediatric age group. *Ocul Immunol Inflamm* 2006;14:285-92.
261. Català-Mora J, Parareda-Salles A, Vicuña-Muñoz CG, Medina-Zurinaga M, Prat-Bartomeu J. [Uveitis masquerade syndrome as a presenting form of diffuse retinoblastoma]. *Arch Soc Esp Oftalmol* 2009;84:477-80.
262. Lemley C a, Han DP. An age-based method for planning sclerotomy placement during pediatric vitrectomy: a 12-year experience. *Trans Am Ophthalmol Soc* 2007;105:86-89; discussion 89-91.
263. Goldschmidt P, Degorge S, Benallaoua D, et al. New test for the diagnosis of bacterial endophthalmitis. *Br J Ophthalmol* 2009 93: 1089 1095
264. (Russell NV. Toward First-line Molecular Diagnosis of Ocular Infectious Disease. *Ophthalmology* 2013; 120: 1713-1714)
265. Sánchez C, Guerrero C, Sánchez C. Recogida, transporte y procesamiento general de las muestras. *Procedimientos en Microbiología* nº 1 a, 2ª edición. SEIMC. 2003.
266. Speers DJ. Clinical applications of molecular biology for infectious diseases. *Clin Biochem Rev.* 2006;27(1):39-51.
267. Van Gelder RN. Applications of the polymerase chain reaction to diagnosis of ophthalmic disease. *Surv Ophthalmol* 2001; 46: 248-258.
268. Chiquet C, Maurin M, Thuret G, et al. Analysis of diluted vitreous samples from vitrectomy is useful in eyes with severe acute postoperative endophthalmitis- *Ophthalmology.* 2009;116:2437-41)
269. Hykin PG, Tobal K, McIntyre G, Matheson MM, Towler HM, Lightman SL. The diagnosis

of delayed post-operative endophthalmitis by polymerase chain reaction of bacterial DNA in vitreous samples. *J Med Microbiol.* 1994;40(6): 408-15.

- 270.** Therese KL, Anand AR, Madhavan HN. Polymerase chain reaction in the diagnosis of bacterial endophthalmitis. *Br J Ophthalmol.* 1998;82(9):1078-82.
- 271.** Anand AR, Madhavan HN, Therese KL. Use of polymerase chain reaction (PCR) and DNA probe hybridization to determine the Gram reaction of the infecting bacterium in the intraocular fluids of patients with endophthalmitis. *J Infect.* 2000;41(3):221-6.
- 272.** Chiquet C, Lina G, Benito Y, Cornut PL, Etienne J, Romanet JP, et al. Polymerase chain reaction identification in aqueous humor of patients with postoperative endophthalmitis. *J Cataract Refract Surg.* 2007;33(4):635-41.
- 273.** Okhravi N, Adamson P, Carroll N, Dunlop A, Matheson MM, Towler HM, Lightman S. PCR-based evidence of bacterial involvement in eyes with suspected intraocular infection. *Invest Ophthalmol Vis Sci.* 2000;41(11): 3474-9.
- 274.** Seal D, Reischl U, Behr A, Ferrer C, Alió J, Koerner RJ, Barry P; ESCRS Endophthalmitis Study Group. Laboratory diagnosis of endophthalmitis: comparison of microbiology and molecular methods in the European Society of Cataract & Refractive Surgeons multicenter study and susceptibility testing. *J Cataract Refract Surg.* 2008 Sep; 34(9):1439-50.
- 275.** Sowmya P, Madhavan HN. Diagnostic utility of polymerase chain reaction on intraocular specimens to establish the etiology of infectious endophthalmitis. *Eur J Ophthalmol.* 2009 Sep-Oct;19 (5): 812-7.
- 276.** Sugita S, Shimizu N, Watanabe K, Katayama M, Horie S, Ogawa M, Takase I, Sugamoto Y, Mochizuki M. Diagnosis of bacterial endophthalmitis by broad-range quantitative PCR. *Br J Ophthalmol* (2010). doi:10.1136/bjo.2009.171504.
- 277.** (Sugita S, Ogawa M, Shimizu N, et al. Use of a comprehensive polymerase chain reaction system for diagnosis of ocular infectious diseases. *Ophthalmology* 2013;120:1761-8.)
- 278.** Cordovés L, Abreu A, Seal D, Barry P. Intravitreal antibiotics: the emergency kit. *J Cataract Refract Surg* 2001; 27: 971-2.

